

# 脳室腹腔短絡術後、腹腔カテーテルが心臓内に迷入した1症例

安斉公雄、中川原譲二、大里俊明、中村順一  
末松克美\*

## Cardiac Migration of Peritoneal Catheter : A Rare Complication of Ventriculo-Peritoneal Shunting

Kimio ANZAI, Jyoji NAKAGAWARA, Toshiaki OHSATO, Jun-ichi NAKAMURA and Katsumi SUEMATSU\*

Department of Neurosurgery, Nakamura Memorial Hospital, Sapporo, Japan and

\*Hokkaido Brain Research Foundation, Sapporo, Japan.

Summary : A rare case of ventriculo- peritoneal shunt complication, such as a cardiac migration of the peritoneal catheter, is presented. The mechanism of the cardiac migration is thought that the peritoneal catheter might penetrate the right internal jugular vein initially and then venous flow could lead the catheter to the right atrium from the findings of the shunt revision operation.

Key words :

- cardiac migration
- peritoneal catheter
- shunt functional test
- ventriculo-peritoneal shunt complication

### 1. はじめに

脳室腹腔短絡術施行時の胸腹部合併症に関しては、現在までに種々の報告がなされている。今回、我々はクモ膜下出血後の正常圧水頭症に対して脳室腹腔短絡術を施行し、その経過中に腹腔カテーテルが右心房内に迷入するという極めて希有な症例を経験したので報告する。

### 2. 症 例

症例は72歳の女性で、突然の激しい頭痛にて発症し、救急車にて当院に搬入となった。搬入時の患者の意識状態は drawsy で、激しい頭痛を訴え、軽度の構語障害を呈していた。頭部 CT スキャンにて軽度の脳室拡大を伴うクモ膜下出血を、脳血管造影検査では左内頸-後交通動脈分岐部に嚢状動脈瘤を認めた。同部の破裂によるクモ膜下出血及び急性水頭症と診断し、同日、緊急に左前

頭側頭開頭 (pterional approach) にて動脈瘤頭部クリッピング術を施行した。

### 3. 手術後経過

術後の経過は順調で、患者の意識状態も改善してきていたが、頭部 CT スキャンにて徐々に脳室系の拡大を認め、術後39日目に脳室腹腔短絡術が施行され、短絡術には、Heyer - Shulte ロウ・プロファイル、スタンダード低圧バルブ及び Pudenz 腹腔カテーテルが使用された。右側頭後頭部に穿頭し、Pudenz 脳室カテーテルにて右側脳室を穿刺した後、右下腹部に縦に約4cmの皮膚切開を加えた。腹膜を露出した後に金属性の passer にて右前胸・腹部皮下に腹腔カテーテルを挿入した。腹膜を約3cm切開し、Douglas'pouch めがけて腹腔カテーテルの遠位端を腹腔内に挿入した。腹膜は4-0絹糸にてwater-tight に縫合し、皮膚を閉じて短絡術を終了した。

術後、患者の脳室系は徐々に正常化し、臨床症状も改善した。

短絡術後14日目に、頭部 CT スキャンにてごく軽度の脳室拡大が確認されたが、患者の意識状態には変化を認めなかった。同35日目に施行した胸・腹部単純 X 線撮影にて、腹腔内にあるはずの腹腔カテーテルが、驚くべきことに、胸腔内に存在しているのが確認された ( Fig.1 )。

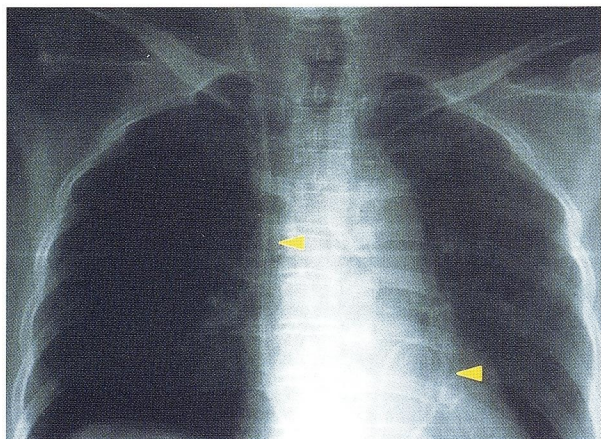


Fig. 1 Thirty- five days after ventriculo - peritoneal shunting, chest plain X-ray film demonstrated that the abdominal catheter coiled in the heart.

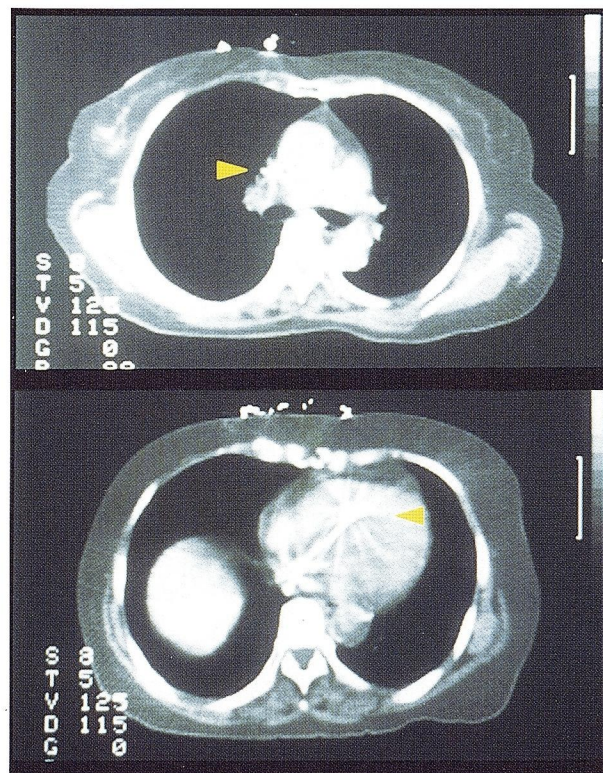


Fig. 2 Chest computerized tomography ( CT ) demonstrated the abdominal catheter in the vena cava superior ( upper, allow head ), and in the right atrium ( lower, allow head ) .

胸部 CT スキャンでは、カテーテルは心臓内に位置していた ( Fig.2 )。患者は、脳室-腹腔短絡術後、特に胸部不快感及び心電図上の異常所見を呈することもなかった。その後、腹腔カテーテルの心臓内迷入を確定するために、<sup>99m</sup>Tc-labeled Human - Serum - Albumin - DTPA ( <sup>99m</sup>Tc-HSA-D ) を用いてシャント機能試験が施行された。Dynamic Test では、心臓内に位置する腹腔カテーテル先端部でのトレーサーの拡散は明瞭ではなかったが ( Fig.3 )、Static Test に於いて心血管系内でのトレーサーの拡散が確認された ( Fig.4 )。上記所見より腹腔カテーテルの右心房内迷入の診断に至った。

短絡術後52日目に、腹腔カテーテルの抜去術及び再挿入術が施行された。手術所見より、腹腔カテーテルは右内頸静脈と右顔面静脈との合流点付近で内頸静脈内に迷入していた ( Fig.5 )。腹腔カテーテルは、容易に引き抜くことができ、そのまま対側の腹腔内に挿入された。抜去・再挿入術後は、患者の臨床症状にも著変なく頭部 CT スキャン上も脳室拡大は軽減した。

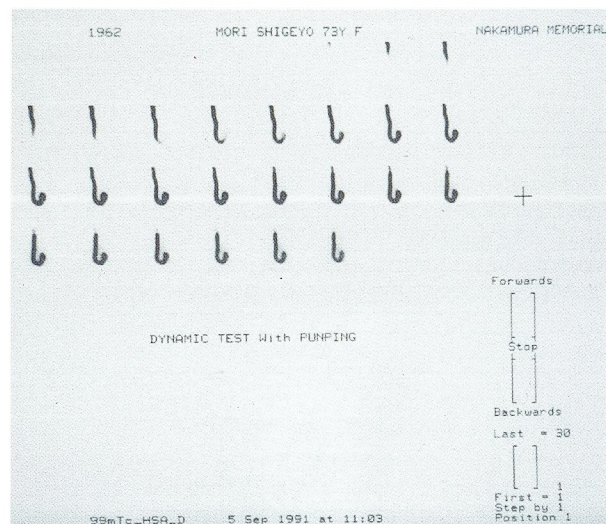


Fig. 3 Shunt functional test by scintigram using <sup>99m</sup>Tc-HSA-D. On dynamic test with valve.pumping, the tracer did not distribute to the abdominal cavity and kept staying in the cardiovascular system.



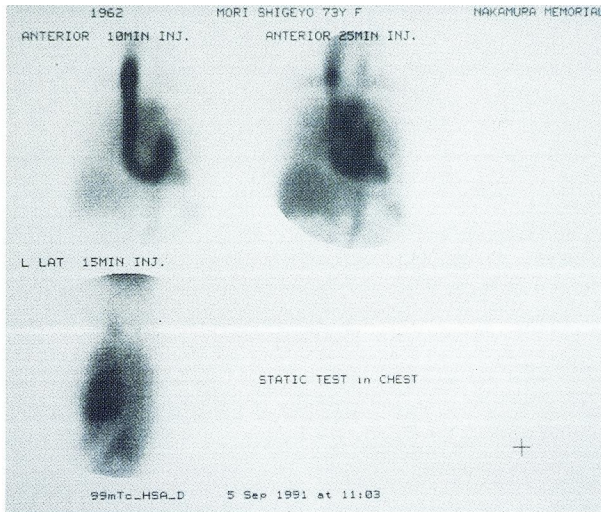
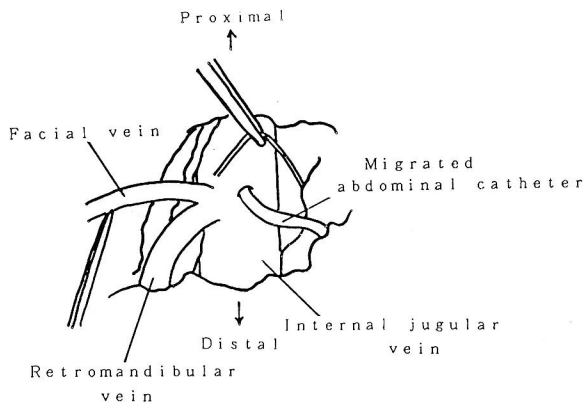


Fig. 4 On static test without valve pumping, the tracer distributed into the cardiovascular system due to cardiac migration of the abdominal catheter.

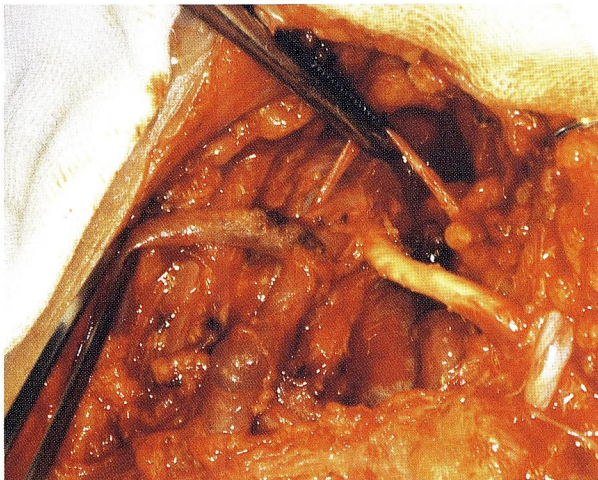

Fig. 5 At the revision of the migrated abdominal catheter, it was proved that the abdominal catheter migrated directly into the right internal jugular vein.



#### 4. 考 察

脳室-腹腔短絡術後の胸腹部合併症に関しては、種々の報告が散見される (mechanical malfunction, occlusion, infection, CSF loculation, cyst formation, migration, perforation of viscera, bowel obstruction, adhesion, metastatic spread etc) <sup>1)2)</sup>。臓器への腹腔カテーテルの迷入・穿通に関しても、胸腔内、精巣<sup>6)</sup>、肝臓<sup>3)5)</sup>、横隔膜<sup>7)</sup>、腸管、膀胱、子宮、陰<sup>8)</sup>、胆嚢などの報告がなされている。しかし本症例の如く、腹腔カテーテルが心臓内に迷入した例は同様の報告を見ない。

また、臓器内へのカテーテルの迷入・穿通の要因に関しても様々な意見が聞かれる。Rubinら(1972)は、腹腔カテーテル遠位端の fibrous encasement による anchoring effect を挙げ、加えて、カテーテルの接触による臓器表面への持続的な圧の力が organ perforation へと導くと述べている<sup>9)</sup>。東保ら(1987)は、腹腔カテーテルの性状を重視し、その先端の持続的な接触が臓器壁の壊死につながるのではないかと報告をしている<sup>10)</sup>。

本症例における腹腔カテーテルの右心房内迷入の原因としては、手術所見などより金属性の passer による腹腔カテーテルの皮下挿入の際に、誤って右内頸静脈を貫通させてしまったことが考えられる。その後、静脈還流によりカテーテルが徐々に静脈内に引き込まれ、結果的に右心房内にカテーテルが迷入する形になったのであろうと推測できる。

本症例は、幸いなことに患者の神経症状および臨床症状に影響を与えることはなかったが、脳室-腹腔短絡術の際には、常にカテーテルの迷入及び穿通の危険性があることを念頭に置かなければならないことを痛感させられた。

#### 5. 結 語

今回、我々は、脳室腹腔短絡術後に腹腔カテーテルが右心房内に迷入したという希有な1症例を経験した。手術所見よりその原因を類推するに、金属性の passer にて腹腔カテーテルを皮下挿入する際に、誤って右内頸静脈を貫通させたゆえに、経過中、静脈還流によって腹腔カテーテルが徐々に右内頸静脈内に引き込まれ、結果的に右心房内にカテーテルが迷入したと思われた。脳室腹腔短絡術の際には、常に、こうした危険性を念頭に置かなければならないと痛感した。

## 文 献

- 1) Agha FP, Amendola MA, Shirazi KK, et al : Unusual abdominal complications of ventriculo - peritoneal shunts. Radiology 146 : 323-326,1983
- 2) Ammer A, Ibrahim AWM, Nasser M, et al : CSF hydrocele-unusual complication of V-P shunt. Neurosurg. Rev. 14 : 141-143,1991
- 3) Fisher RA, Rodziewicz G, Selman WR, et al : Liver abscess : complication of a ventriculoperitoneal shunt. Neurosurgery 14 : 480-482,1984
- 4) Griffith JA, DeFeo D: Peroral extrusion of a ventriculoperitoneal shunt catheter. Neurosurgery 21 : 259-261, 1987
- 5) Kohno K, Kagawa Y, Takeda S: Liver abscess secondary to ventriculoperitoneal shunt. Neurological Surg. ( In Japanese ) 15 : 575-579,1987
- 6) KwoK CK, Yue CP, Wen HL : Bilateral scrotal migration of abdominal catheters : a rare complication of ventriculoperitoneal shunt. Surg. Neurol. 31 : 330-331,1989
- 7) Lourie H, Bajwa S: Transdiaphragmatic migration of a ventriculoperitoneal shunt. Neurosurgery 17 : 324-326, 1985
- 8) Patel CD, Matloub H : Vaginal perforation as a complication of ventriculoperitoneal shunt. J Neurosurg. 38 : 761-762,1973
- 9) Rubin RC, Chatak NR, Visudhipan P:A symptomatic perforated viscus and gram-negative ventriculitis as a complication of valveregulated ventriculoperitoneal shunts. J Neurosurg. 37 : 616-618,1972
- 10) Touho H, Nakauchi M, Tasawa T, et al : Intrahepatic migration of a peritoneal shunt catheter : case report. Neurosurgery 21 : 258-259,1987