

〈特集:脳血管攣縮の病態と治療〉

# 脳血管攣縮に対する Transluminal Angioplasty について

瓢子敏夫、中川原讓二、佐々木雄彦  
武田利兵衛、中村順一、末松克美\*

## Transluminal Angioplasty for Cerebral Vasospasm

Toshio HYOGO, Jyoji NAKAGAWARA, Takehiko SASAKI,  
Rihei TAKEDA, Jun-ichi NAKAMURA and Suematsu KATSUMI\*

Department of Neurosurgery, Nakamura Memorial Hospital, Sapporo, Japan and

\*Hokkaido Brain Research Foundation, Sapporo, Japan.

Summary : Transluminal angioplasty can now offer an alternative therapy for the management of cerebral vasospasm following subarachnoid hemorrhage. The literature of the cerebral angioplasty for the vasospasm was reviewed and the methods, techniques, indication, complications and monitoring systems were discussed.

Two cases of cerebral vasospasm after the subarachnoid hemorrhage treated by the transluminal angioplasty and evaluated by CBF measurement using 123-I-IMP-SPECT with acetazolamide (DI-AMOX) were also reported.

The importance of timing of the angioplasty and the preoperative evaluation of the hemodynamic state is emphasized in this newly developed and promising therapeutic maneuver of the cerebral vasospasm.

key words :

- balloon catheter
- subarachnoid hemorrhage
- vasospasm
- angioplasty
- IMP - SPECT.

### 1. はじめに

脳動脈瘤の破裂による重症クモ膜下出血に対する治療成績は、急性期手術の確立や、マイクロサージェリーの導入により、近年著しく向上している。しかし、その機能予後、生命予後を大きく左右する要因としてある脳血管攣縮に対する治療に関しては、今なお種々の未解決の問題が残されている。実験的脳血管攣縮モデルによる発生機序、原因物質の究明には、現在まで数多くの業績がなされ<sup>19)</sup>、これらに基づく薬理学的側面からの治療が種々試みられているにもかかわらず<sup>2)22)</sup>、どれも根本的な

解決策となっていないのが現状のようである。一方、外科治療の面からは、急性期手術に際してクモ膜下腔の血腫除去<sup>15)</sup>、脳槽ドレナージの設置、ウロキナーゼを使用するの灌流療法と、原因物質の除去に関する諸治療が試みられ、一定の効果を上げている報告もみられるが、同様に根本的な問題解決までは至っていない。さて、これまでの治療法が、脳血管攣縮の予防、軽減をめざす立場からのアプローチであったのに対し、すでに攣縮の起こった血管に対し、バルーンカテーテルを用いて機械的に血管を拡張させ、脳血流の改善を計ろうとする立場が、ここで取り上げる血管内血管拡張術 (transluminal angio-

plasty) である。

## 2. BALLOON ANGIOPLASTY について

動脈に対する経皮的血管内血管拡張術 (percutaneous transluminal angioplasty, PTA) の報告は、1964年 Dotter, Judkins<sup>5)</sup>が下肢の血管に対して行ったのが最初で、順次、外径の太いカテーテルを通過させて血管内径を拡げる方法で行われている。その後、1974年に Gruntzig が専用のバルーンカテーテルを開発、報告して以来<sup>7)</sup>、カテーテル本体、その材質に種々の改良が加えられ、現在では四肢血管のみならず、腎動脈、冠動脈へと適応範囲も広げられ、広く臨床応用されてきている。そして、その対象疾患は動脈硬化性変化による血管狭窄と一部 FMD<sup>8)</sup>である。

一方、脳血管攣縮に対する balloon angioplasty の報告は、1984年 Zubkov が33例に対して行ったのが最初で<sup>23)</sup>、局所症状の改善を認め、概ね良好な結果であったと報告している。その後バルーンカテーテル本体の改良、進歩や、血管内手術の脳動脈瘤に対する本格的アプローチの開始と共に、balloon angioplasty の報告も散見される様になり、1986年には Hieshima が脳底動脈瘤の balloon embolization に際して、その procedure の過程での脳底動脈の脳血管攣縮に対する angioplasty を報告した<sup>9)</sup>。1989年、Barnwell は急性期にクリッピングされた症例に対する angioplasty を報告しているが<sup>3)</sup>、彼らの報告の中で特徴的なことは、中大脳動脈、椎骨動脈に対し、異なる時期に angioplasty が施行されたことと、症状が出現してから30.24時間と比較的長時間経過してから施行されたにもかかわらず、症状の改善に有効であったことである。また、1989年には、Higashida の13例<sup>10)</sup>、Newell の10例<sup>18)</sup>と series での報告もみられている。これらの中で、angiographical な success が必ずしも clinical な改善をもたらさない症例もあることが明らかにされ、本方法の抱える問題点、すなわち症例の選択、適応、施行の時期、モニターリングの問題、合併症について少しずつ明らかにされつつある。最も新しい報告では、1990年に Higashida が angioplasty 専用の micro balloon device を報告し、その中で重篤な complication として、広範囲な出血性梗塞を術後に生じた症例を報告している<sup>11)</sup>。同じく1990年に Brothers は、より distal への angioplasty を目的とした方法として、guide wire を併用した手技について詳述している<sup>4)</sup>。

わが国に於いても2、3の施設で積極的な取り組みがなされており、高橋らは10例の series の報告を行い、その方法について詳細な考察を加えている<sup>21)</sup>。河野らは9例の series に予防的主眼をおいた報告をしている<sup>13)</sup>。また小西らは基礎的実験として、angioplasty を行った血管の組織学的検討を報告しており<sup>14)</sup>、中膜筋細胞の伸展や平滑化した内膜構造の所見を報告している。

## 3. 症 例

以下に我々が経験した脳血管攣縮に対する balloon angioplasty の症例を報告する。

症例1：36歳、男性。突然の頭痛にて発症し、発症4時間後に搬入された。搬入時、意識は JCS10、GCS14 で、神経学的に運動障害は認めず、Hunt and Kosnik Grade III であった。CT 上は両側脳底槽に広く、厚い血腫が認められ、一部第III脳室へも穿破しており、Fisher group 4 に分類された<sup>6)</sup> (Fig. 2a)。脳血管造影にて、左側は内頸動脈眼動脈分岐部に large aneurysm、内頸動脈分岐部、中大脳動脈に small aneurysm、右側は内頸動脈後交通

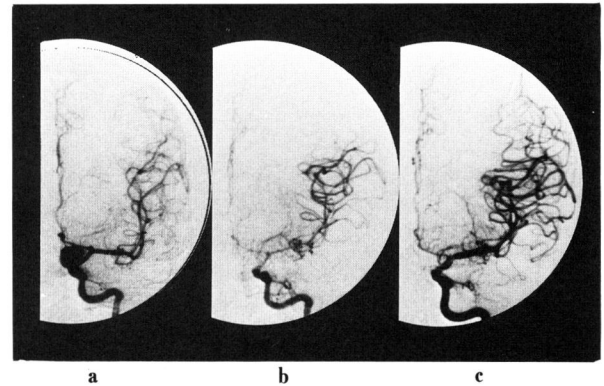
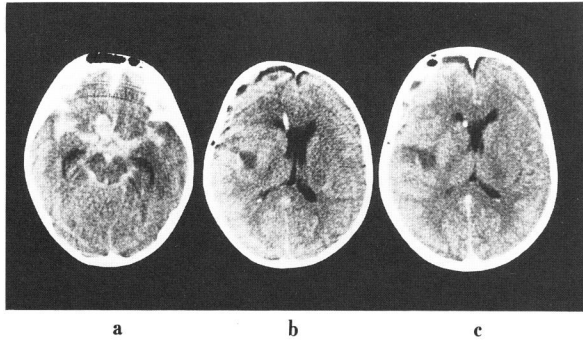


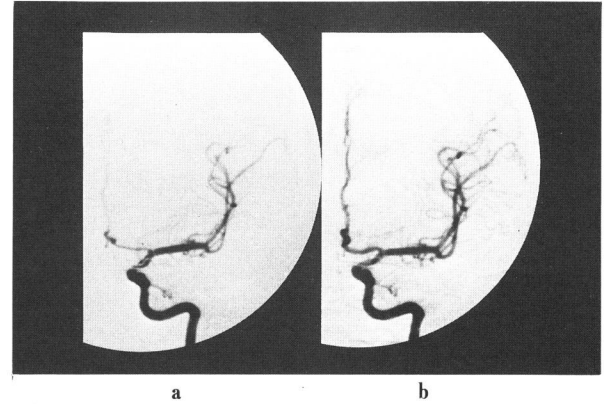
Fig. 1 Angiograms in Case 1. a : Left internal carotid arteriogram demonstrating the large aneurysm at the ophthalmic artery and the small aneurysms at the bifurcation of the internal carotid artery (ICA) and the middle cerebral artery (MCA). b : Angiogram following surgical clipping (DAY 10) showing severe diffuse vasospasm of the left supraclinoid carotid artery, left proximal MCA and the left proximal anterior cerebral artery (ACA). c : Following angioplasty there is improvement of the size of the caliber of the left supraclinoid segment of ICA the left proximal MCA, and also of the left distal MCA. There is a slightly improvement of the size of the caliber of the proximal ACA.



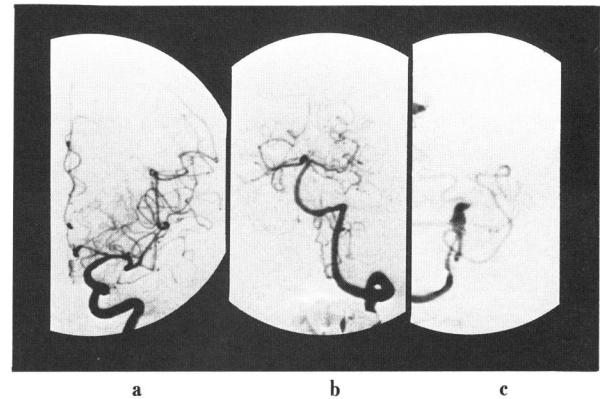
**Fig. 2** CT scans in Case 1. a : Noncontrast CT scan obtained on the day of the admission. The image shows extensive subarachnoid blood in the sylvian fissures and the interpeduncular cistern. The left round high density mass in the interpeduncular cistern indicates the aneurysmal dome. b : Noncontrast CT scan obtained DAY 10 shows a small infarction at the left deep sylvian region. c : Contrast CT scan obtained after the angioplasty shows no adverse events.

動脈分岐部に脳動脈瘤を認めた (Fig. 1a)。左側内頸動脈眼動脈瘤の破裂と診断し、DAY 1 に左側前頭側頭開頭にて左側 3 個の脳動脈瘤を外科的にクリッピング処置した。術後、Grade I に回復し、運動機能も正常で DAY 8 まで経過した。脳槽ドレナージによる血性髄液の排出と、Volume expansion, Hemodilution を脳血管攣縮に対する内科的治療として<sup>12)</sup>術後早期より開始した。DAY 9 に軽度意識障害と動揺性の右片麻痺が出現し、Grade III へと症状が悪化した。CT では左シルビウス裂深部に小梗塞の出現を認めた (Fig. 2b)。DAY 10 の脳血管造影にて左側 C1, M1, A1 に diffuse な脳血管攣縮を認め、直ちに C1 - M1 まで balloon angioplasty を行った (Fig. 1b, c)。術後約 2 時間にて、意識状態の改善と、右片麻痺の消失を認め、2、4 週間後の脳血管造影にても、拡張させた部位の再狭窄の所見は認められなかった (Fig. 3a, b)。

本例では術前、術後に acetazolamide (DIAMOX) を負荷した 123-I-IMP-SPECT にて脳循環動態を検査している<sup>16)17)</sup> (Fig. 8)。DAY 9、症状の出始めた時点では、左側 MCA, ACA の領域にかなり高度の cerebral vasodilatory capacity の障害が有り、DAY 11, angioplasty 直後には、拡張された MCA 領域に一致して、血管反応性の改善がもたらされていて、ACA 領域については、術前とあまり変化がない。また、MCA 部分は hyper-



**Fig. 3** Angiograms in Case 1. a : Left internal carotid arteriogram obtained 2 weeks after the angioplasty demonstrating continued patency of the left supraclinoid carotid and the left middle cerebral artery (MCA). There is still moderate vasospasm of the left proximal anterior cerebral artery (ACA). b : Left carotid arteriogram obtained 4 weeks after the angioplasty demonstrating continued patency of the left supraclinoid carotid and the left MCA and the normalized caliber of the left proximal ACA.

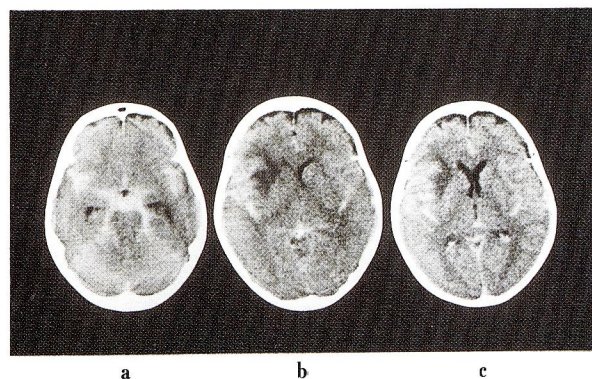


**Fig. 4** Angiograms in Case 2 on admission. a : Left internal carotid arteriogram demonstrating an aneurysm of the bifurcation of the left middle cerebral artery. b : Left vertebral arteriogram demonstrating an aneurysm of the right basilar-superior cerebellar artery. c : Right vertebral arteriogram demonstrating an aneurysm of the right vertebral - posterior inferior cerebellar artery.

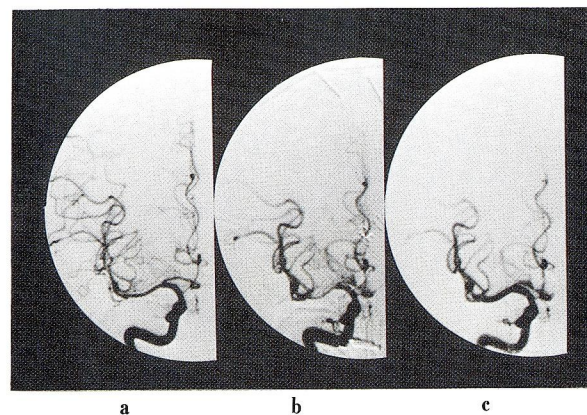
perfusion を呈していた。DAY 18, angioplasty 後 1 週間では、hyperperfusion の正常化と ACA 領域の軽度改善を認めている。術後 3 ヶ月後の outcome は excellent で、独歩退院となった。

症例 2 : 68 歳、女性。意識障害にて発症し、1 時間後搬入。神経学的には意識 JCS 20, GCS 8 で、右片麻痺を

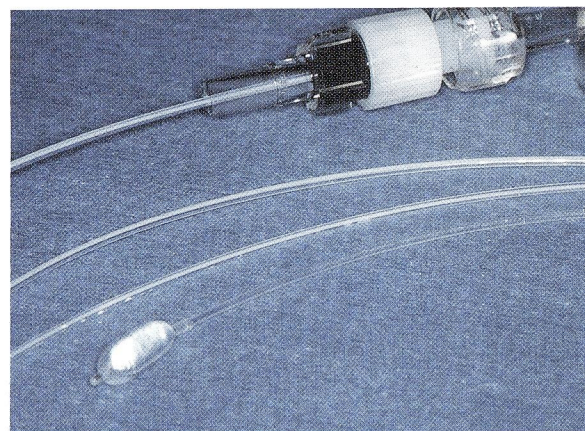
認め、Hunt and Kosnik Grade III と診断。CT はクモ膜下出血、Fisher group 4 で (Fig. 5a)、脳血管造影にて、左中大脳動脈、脳底動脈右上小脳動脈分岐部、右椎骨動脈に脳動脈瘤を認めた (Fig. 4a, b, c)。DAY 1 に左中大脳動脈瘤を、DAY 2 に脳底動脈瘤、右椎骨動脈瘤を外科的に処置した。術後 JCS 20-30、右片麻痺は変化なく、Grade III の状態で経過、DAY 7 に、JCS 200-300、GCS 4 の昏睡状態、四肢麻痺の状態となり、症状が悪化した。直ちに行った脳血管造影では、右中大脳動脈、M1 に高度の攣縮を認め (Fig. 6b)、balloon angioplasty を施行した (Fig. 6c)。左中大脳動脈にも中等度の攣縮を認めたが、外科手術の際の合併症として出血性梗塞を生じていたため、angioplasty は施行しなかった。術後17時間後に、左上下肢の自発運動がみられる様になり、意識も JCS 20 へと改善した。右片麻痺は変化していない。IMP-SPECT による追跡では、術直前、DAY 7 で、両側大脳半球に中等度の血管反応性の低下を認め、特に右中大脳動脈領域にて著明であった。術直後、DAY 8 には右中大脳動脈領域の著明な改善が認められた。術後1週間後、DAY 15 では、右中大脳動脈領域の更なる改善と、未施行側である左側中大脳動脈末梢部の反応性の低下が認められた (Fig. 9)。症状は、現在 dependent の状態で経過している。



**Fig. 5** CT scans in Case 2. a : Noncontrast CT scan obtained on the day of the admission. The image shows moderate hydrocephalus and extensive subarachnoid blood in the sylvian fissures and the interpeduncular cistern. b : Noncontrast CT scan on DAY 7 before the angioplasty shows the left frontal low attenuation caused by surgical trauma and extensive subarachnoid blood in the left sylvian fissure. c : Contrast CT scan after the angioplasty shows no adverse events and the improvement of mass effect.



**Fig. 6** Angiograms in Case 2. a : Right internal carotid arteriogram obtained on admission. b : Right internal carotid arteriogram on DAY 7 demonstrating severe vasospasm of the right proximal middle cerebral artery (MCA). c : Following angioplasty there is improvement of the caliber of the right proximal MCA.



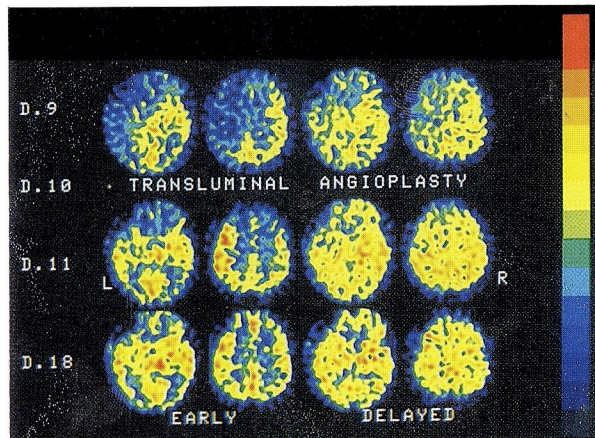
**Fig. 7** Non-detachable silicone balloon using for transluminal angioplasty, sized 0.9mm in diameter, 3.5mm in length (deflation size).

#### 4. 実際の手技、注意点

当施設での脳血管攣縮に対する balloon angioplasty の procedure の概略と施行上のポイント、注意点について述べる。経大腿動脈での施行を原則とし、大腿動脈を穿刺して 7F の sheath introducer を設置する。5F の血管造影用 catheter にて control angiography を施行した後、目的とする内頸動脈または椎骨動脈を 7F の guide catheter に置き換え、balloon catheter を挿入する。この時、全身的に heparinization (5000単位静注、以後 1

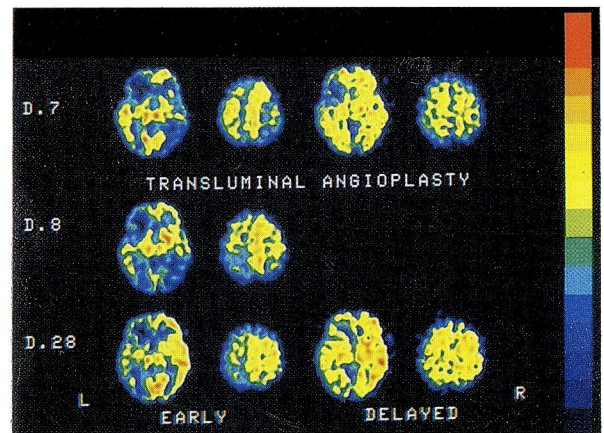
時間毎に1000単位を使用)を行う<sup>21)</sup>。

Balloon catheter は non-detachable type の silicone balloon (DOW CORNING 社製)で、直径0.9mm、長さ3.5mm、先端柔軟部20-30cmのものを主として使用している (Fig. 7)。Balloon 自体の材質としては、silicone と latex が現在主に使用されているが、angioplasty に使用する場合には、球形に拡がろうとする性質を有する latex より、ソーセージ様に拡がり、ある程度 size limiting な性質を持つ silicone の方が、不用意な over inflation, vessel rupture を避ける意味からも好ましいと考えられる。50-70%の造影剤にて置換した balloon catheter を、DSA - road mapping の透視下<sup>14)</sup>に3-5秒間、0.05-0.1mlの volume で inflation, deflation を繰り返す。Over inflation は絶対に避ける。術前に既存の動脈硬化性変化としての狭窄部位の有無を確認しておくのはいうまでもないが、内頸動脈系では後交通動脈分岐部の in-



**Fig. 8** DIAMOX-activated-123-I-IMP SPECT in Case. 1. Upper line images (preangioplasty) : SPECT images obtained at DAY 8 demonstrating moderate limitation of cerebral vasodilatory capacity in the territory of the left middle cerebral artery (MCA) and the left anterior cerebral artery (ACA) on early images. Incomplete redistribution was noted in the left MCA and ACA territory on delayed images. Middle line images (postangioplasty) : SPECT images obtained at DAY 11 demonstrating marked improvement of cerebral vasodilatory capacity and relatively hyperperfusion in the territory of the left MCA and the left ACA territory was still limited. Lower line images (1 week after the angioplasty) : SPECT images obtained at DAY 18 demonstrating normalized cerebral vasodilatory capacity in the left MCA territory and the improvement of the cerebral vasodilatory capacity in the left ACA territory.

fundibular dilatation に balloon 先端が入り込んで拡張する状況や、内頸動脈分岐部で balloon が異常に屈曲した形で位置しながら拡張する状況、中大脳動脈分岐部で balloon 先端が M2 に位置し、分岐部を跨ぐ形での拡張の状況が生じる可能性があり、vessel rupture の危険性が非常に高いので注意を要する。DSA - road mapping による透視下での balloon の control は、これらの状況を判断する上で大変有用である。C1 部分から diffuse な血管攣縮が存在する場合は、balloon はなかなか末梢へ移動していかないが、根気よく inflation, deflation を繰り返すうちにゆっくりと前進した症例を経験しており (症例 1)、手技上、有用な方法と思われる<sup>4)</sup>。こうして血管を順次拡張させながら末梢へと balloon を進めるが、連続的に順次拡張させるのが肝要で、未拡張部分を残さないようにする<sup>21)</sup>。未拡張部分 "skip - area" が残った場合は、balloon の withdrawal phase での angioplasty



**Fig. 9** DIAMOX-activated-123-I-IMP SPECT in case 2. Upper line images (preangioplasty) : SPECT images obtained at DAY 7 demonstrating moderate limitation of cerebral vasodilatory capacity in bilateral middle cerebral artery (MCA) and the left anterior cerebral artery (ACA) territory on early images. Middle line images (postangioplasty) : SPECT images obtained at DAY 8 demonstrating improvement of cerebral vasodilatory capacity in the right MCA territory and mild limitation of the left parietal area was noted. Lower line images (3 weeks after the angioplasty) : Mild limitation of cerebral vasodilatory capacity was noted in the left MCA territory.

を施行する方が<sup>10)</sup> balloon の control を容易に行うという点からして有用である。なお現在の system では基本的に C1-M1 までの angioplasty をルーチンとしている。この時点で control angiography を行う。M2 部分の攣縮に関しては C1-M1 までの angioplasty により perfusion pressure の改善が得られ、M2 部分の狭窄が改善する場合もあるが(症例 1)<sup>4)</sup>、明かな狭窄が存在する場合は angioplasty を考慮する。この場合、balloon の size を直径 0.4-0.7mm の小さなものに変更し、より delicate な操作が必要とされる<sup>2)</sup>。一方前大脳動脈 (A1) に対する angioplasty は、その分岐角度が急峻なことと、攣縮による血流の低下のため、現在の flow control-balloon catheter system には大部分の症例で不可能と考えられる。最新の報告では、guide wire through leak balloon や、wire in balloon といった modified technique により<sup>4)11)</sup>、A1 segment や M2, M3, A2 segment といったより distal への approach も試みられており<sup>4)</sup>、今後更に進歩、発展する様相を呈している。しかし一方では、vascular trauma による delayed ischemic complication の報告も有り<sup>18)</sup>、その使用には細心の注意を要すると思われる。Balloon catheter による操作が終了した時点で control angiography を行ない終了する。

術後管理としては、血圧の control を厳重に行い、3-4 日は正常範囲の血圧にて follow する。これは angioplasty が、虚血脳への血流再開という意味から、出血性脳梗塞、脳浮腫の増強の招来の可能性があり、この合併症を防止するためのものである。一般に、虚血の程度が強いほどその可能性は高いのは自明である。事実、症例 1 では、angioplasty 直後の IMP-SPECT にて、血流を再開した領域に hyperperfusion の所見を認めており、注意を要するものと考ええる。原則として 2、4 週間後に血管造影を行い、拡張した血管、未拡張の血管について follow することとしている。

## 5. モニターリング

Balloon angioplasty の術前、術中、術後のモニターとして現在報告されているのは、Transcranial Doppler (TCD) の使用がある<sup>14)18)</sup>。測定血管の同定に若干の熟練を要するが、簡便性、非侵襲性に優れている。血管攣縮による臨床症状との相関については mean velocity がその指標となるとしている<sup>1)20)</sup>。術前、攣縮の始まりと共に血流速度の上昇傾向を捉え、臨床症状を診ながら

angioplasty の施行時期を判断、術中は、血管拡張による効果を血流速度の低下で判断する。術後は、拡張効果持続の様子、再狭窄の有無を経時的に観察する。血流速度という数値を評価するので客観性にも優れるが、半面、測定部位の再現性といった問題点もある。数値の絶対値の評価の点でも個体差があり、angioplasty の施行時期決定の基準値が得られるまでには至っていない。また、内頸動脈の攣縮による灌流圧の低下が、中大脳動脈の血流速度測定値に微妙な影響を与えることも知られている<sup>14)</sup>。

我々の施設では、angioplasty の術前、術後に acetazolamide (DIAMOX) を負荷した 123-I-IMP-SPECT を施行し、脳循環動態の面からモニターしている。すなわち、DIAMOX を負荷した IMP-SPECT は脳血管反応性からみた脳循環動態を示し、その early image では、limitation of cerebral vasodilatory capacity, impairment of hemodynamic reserve の評価が可能で、脳血管攣縮の画像診断としては大変有用である<sup>16)17)</sup>。通常、DAY 7-9 に施行し、血管攣縮の程度、領域について評価し、反応性の低下が認められた症例については、臨床症状を参考に、直ちに、ないしは翌日に脳血管造影を行い、血管攣縮について確認し、必要なら angioplasty を施行する。Angioplasty 施行例では、翌日、1 週間後にも行い、経時的変化を評価する。この検査による血管攣縮の評価は、症状出現の有無を事前に予見出来る可能性が高いと思われる<sup>16)17)</sup>、angioplasty の適応、施行時期決定についての重要な情報の 1 つとして、大変有用である。

## 6. 適応、症例の選択、施行時期

全ての脳血管攣縮が angioplasty の適応となるわけではないが、どの様な症例に、どの時期に施行するかについては、発展途上の治療法だけに、未だ一定の見解は出ていない。

我々の施設での適応を以下に示す。

1. クモ膜下出血による脳血管攣縮で、脳動脈瘤については、すでに急性期に外科的にクリッピングがなされた症例。

2. 脳動脈瘤の術後経過中に、脳血管攣縮によると思われる新たな症状を呈した症例で、CT, MRI 上、脳内血腫や脳浮腫といった他の原因が否定されるもの。

3. Volume expansion, hemodilution, induced hypertension 等の内科的治療にて症状の改善が得られないも

の。

4. CT, MRI 上、脳梗塞が認められないか、限局性の小梗塞のみのもの。

5. IMP-SPECT にて広範囲の血管反応性の低下があり、脳血管造影にて、症状と関連のある脳血管攣縮が認められるもの。

以上が原則的な適応決定の条件であるが、内外の情報や、文献的な考察を総合すると<sup>4)10)11)18)21)</sup>、内科的治療が無効な症例で、症状が出現してから可及的早期に、というのが一般的な様である。なお本方法がリスクを有する治療手段であり、かつ、厳密な適応基準が確立されていない現状を考えるならば、症状を呈さない無症候性の血管攣縮に対し、予防的に施行するというまでには、未だ至っていないと考えられる<sup>13)</sup>。しかし、当初危惧された再狭窄の出現が認められないことから<sup>3)4)9)10)11)18)21)23)</sup>、今後、症例を積み重ねて本方法の安全性が確認され、確実に症状の出現を予測出来るモニターが確立されれば、予防的処置として頻用される可能性も十分にあり得ると思われる。

## 7. まとめ

脳血管攣縮に対する balloon angioplasty は、いまや選択し得る1つの治療法として確立されつつあるのは事実である。従来の治療法に比べ、直接的なアプローチで、確実な血管の拡張が得られ、有効例での効果は劇的ですらある。適応についての諸条件や、その施行方法、施行時期については、今後更に多くの報告が為され、standard なものが確立されるであろうし、balloon の材質、形状、選択性についても改良<sup>4)11)</sup>が加えられるのは間違いない。脳血管攣縮の治療に、新たな、強力な武器を一つ手にすることができたというのが、現時点での感想である。

## 文 献

- 1) Aaslid R, Huber P, Nornes H : Evaluation of cerebrovascular spasm with transcranial Doppler ultrasound. J Neurosurg 60 : 37 - 41, 1984
- 2) Auer LM : Acute operation and preventive nimodipine improve outcome in patients with ruptured cerebral aneurysm. Neurosurgery 15 : 57 - 66, 1984
- 3) Barnwell SL, Higashida RT, Halbach VV, Dowd CF, Wilson CB, Hieshima GB : Transluminal angioplasty of intracranial vessels for cerebral arterial spasm : reversal of neurological deficits after delayed treatment. Neurosurgery 25 : 424 - 429, 1989
- 4) Brothers MF, Holgate RC : Intracranial angioplasty for treatment of vasospasm after subarachnoid hemorrhage : technique and modification to improve branch access. AJNR 11 : 239 - 247, 1990
- 5) Dotter CT, Judkins MP : Transluminal treatment of arteriosclerotic obstruction : description of a new technique and a preliminary report of its application. Circulation 30 : 654 - 670, 1964
- 6) Fisher CM, Roberson GH, Davis JM : Relation of cerebral vasospasm to subarachnoid hemorrhage visualized by computerized tomographic scanning. Neurosurgery 6 : 1 - 9, 1980
- 7) Gruntzig A, Hopff H : Perkutane Rekanalisation chronischer arterieller Verschlüsse mit einem neuen Dilatation - Ketheter. Dtsch Med Wochenschr 99 : 2502 - 2505, 1974
- 8) Hasso AN, Bird CR, Zinke DE : Fibromuscular dysplasia of the internal carotid artery. Percutaneous transluminal angioplasty. AJNR 2 : 175 - 180, 1981
- 9) Hieshima GB, Higashida RT, Wapenski J, Halbach VV, Cahan L, Bentson JR : Balloon embolization of a large distal basilar artery aneurysm. J Neurosurg 65 : 413 - 416, 1986
- 10) Higashida RT, Halbach VV, Cahan LD, Zawadzki MB, Barnwell S, Dowd C, Hieshima GB : Transluminal angioplasty for treatment of intracranial arterial vasospasm. J Neurosurg 71 : 648 - 653, 1989
- 11) Higashida RT, Halbach VV, Dormandy B, Bell J, Zawadzki MB, Hieshima GB : New microballoon device for transluminal angioplasty for treatment of intracranial arterial vasospasm. AJNR 11 : 233 - 238, 1990
- 12) Kassel NF, Peerless SJ, Durward QJ, Beck DW, Drake CG, Adams HP : Treatment of ischemic deficits from vasospasm with intravascular volume expansion and induces arterial hypertension. Neurosurgery 11 : 337 - 343, 1982
- 13) 河野輝昭, 米川泰弘, 伊原郁夫, 滝 和郎, 吉田真三, 山下耕助 : われわれのスパズム治療法, 脳血管攣縮 4 : 129-149, 1988
- 14) 小西善史, 前村栄治, 塩田 真, 佐藤栄志, 富田泰彦, 原 充弘, 竹内一夫 : Vasospasm に対する Percutaneous Transluminal Angioplasty (PTA). 脳血管攣縮 4 : 150-160, 1988
- 15) Mizukami M, Kawase T, Usami T, Tazawa T : Prevention of vasospasm by early operation with removal of subarachnoid blood. Neurosurgery 10 : 301 - 307,

1982

- 16) 中川原讓二, 和田啓二, 武田利兵衛, 宇佐美卓, 橋本郁郎, 嶋崎光哲, 田中千春, 中村順一, 末松克美: DI-AMOX 負荷 123 - I - IMP SPECT による破裂脳動脈瘤術後脳血管攣縮症例の脳虚血域の出現予知に関する検討。脳卒中の外科: 301-307, 1989
- 17) Nakagawara J, Nakamura J, Matsuzaki T, Takeda R, Wada K, Toshima M, Suematsu K : Assessment of hemodynamic changes due to delayed cerebral vasospasm in subarachnoid hemorrhage using SPECT and 123-I-IMP. Wilkins RH (ed), Cerebral Vasospasm, Raven Press, New York, 1988, pp 79 - 85
- 18) Newell DW, Eskridge JM, Mayberg MR, Grady MS, Winn HR : Angioplasty for the treatment of symptomatic vasospasm following subarachnoid hemorrhage. J Neurosurg 71 : 654 - 660, 1989
- 19) Sasaki T, Kassel NF, Yamashita M, Fujiwara S, Zucarello M : Barrier disruption in the major cerebral arteries following experimental subarachnoid hemorrhage. J Neurosurg 63 : 433 - 440, 1985
- 20) Seiler RW, Grolimund P, Aaslid R, Huber H, Nornes H : Cerebral vasospasm evaluated by transcranial ultrasound correlated with clinical grade and CT - visualized subarachnoid hemorrhage. J Neurosurg 64 : 594 - 600, 1986
- 21) 高橋 明, 溝井和夫, 吉本高志, 鈴木二郎: 脳血管攣縮に対する血管内血管拡張術。脳血管攣縮4: 112-128, 1988
- 22) Wilkins RH : Attempts at prevention or treatment of intracranial arterial spasm : an update. Neurosurgery 18 : 808 - 825, 1986
- 23) Zubkov YN, Nikiforov BM, Shustin VA : Balloon catheter technique for dilatation of constricted cerebral arteries after aneurysmal SAH. Acta Neurochir 70 : 65 - 79, 1984