北海道脳神経疾患研究所医誌第23巻　2012. 12. P29～33

Lipomatous meningiomaの1例

[1]佐藤憲市、[1]伊東民雄、[2]片岡丈人、[1]尾崎義丸、[1]及川光照、[1]杉尾啓徳
[2]遠藤英樹、[1]大熊理弘、[1]丸賀庸平、[1]中村博彦、[3]田中伸哉
[1]中村記念病院 脳神経外科 脳腫瘍センター
[2]中村記念病院 脳神経外科 脳血管内治療センター
[3]北海道大学大学院医学研究科 病理学講座 腫瘍病理学分野

A case of lipomatous meningioma

[1]Kenichi SATO, M.D., [1]Tamio ITO, M.D., [2]Taketo KATAOKA, M.D., [1]Yoshimaru OZAKI, M.D., [1]Mitsuteru OIKAWA, M.D., [1]Hironori SUGIO, M.D., [2]Hideki ENDO, M.D., [1]Masahiro OKUMA, M.D., [1]Youhei MARUGA, M.D., [1]Hirohiko NAKAMURA, M.D., [3]Shinya TANAKA, M.D.Ph.D.

[1]Depertment of Neurosurgery, Brain tumor center, Nakamura Memorial Hospital
[2]Depertment of Neurosurgery, center for, Endovascular Neurosurgery
[3]Laboratory of Cancer Research, Department of Pathology, Hokkaido University

Abstract

Background : Meningioma is relatively frequent. But lipomatous meningioma is rare, which is 0.3% of meningiomas. We have experienced a case of lipomatous meningioma. We discuss the origin of the adipose tissue from immunostaining and electron microscopic findings.
Case description : A 72-year-old man presented with disorientation. Computed tomography (CT) showed a 7.3 × 6.5 × 4.1 cm tumor in homogeneous low density from high density in the left frontal side of the head. T1-weighted image of magnetic resonance imaging (MRI) showed a linear range of high signal area within the tumor. Tumor was uniformly contrasting imaging in gadolinium-MRI. Radiological features depended on the amount of fat accumulation within the tumor. Surgical treatment allowed complete resection without any complications. A large fat tissue is negative epithelial membrane antigen (EMA) staining. The EMA staining was compared with the same portion of Hematoxylin-Eosin (HE) staining of the tumor. A fine adipose tissue showed a nucleus of meningioma in the fat tissue microstructure, some parts of the cell wall is stained with EMA. On the other hand, in the electron microscope, lipid droplets observed in the cytoplasm of meningioma cells. This finding suggests that meningioma cells generate adipocytes. Meningioma cells finally lost their properties by the accumulation of fat.
Conclusion : Our study strongly suggests that the origin of the fat cell of lipomatous meningioma was lipid droplets produced in the cytoplasm of meningioma cell.

Key words：lipomatous meningioma, immunostaining, EMA

I. はじめに

髄膜腫は比較的頻度の高い脳腫瘍であるが、lipomatous changeを伴う髄膜腫は少なく、髄膜腫の0.3%と稀である[1)]。今回我々はLipomatous meningiomaを経験したので、免疫染色と電顕所見より脂肪組織の由来について考察し報告する。

Ⅱ. 症　例

〈患者〉72歳　男性

主　訴

見当識障害

既往歴

上行結腸癌、術後腹膜炎（2000年）。胆嚢摘出（2010年）。前立腺疾患（2010）。

家族歴

特記すべきことなし

現病歴

1995年3月に他院で頭蓋内腫瘍を指摘され経過観察となる。2007年4月に他院で左蝶形骨縁髄膜腫と診断された。2011年5月のMRIで腫瘍の増大と脳浮腫の出現が確認された。手術を勧められ当院へ紹介となり2011年10月に入院となる。

入院時現症

軽度意識障害を認め、Japan Coma Scaleは1点であった。ウェクスラー成人知能検査（Wechsler Adult Intelligence Scale：WAIS-Ⅲ）では、全検査知能が85、言語性知能が88、動作性知能が84であり、言語的思考力の低下、語性ワーキングメモリーの低下、視覚性ワーキングメモリーの低下を認めた。長谷川式簡易認知症スケールは、30点満点中19点で軽度の認知症を認めた。Mini-Mental State Examination（MMSE）は30点満点中24点と境界域であった。前頭葉機能検査では、思考の柔軟性の低下、遂行機能低下を認めた。

検査所見

一般末梢血・生化学検査に異常なし

画像所見

単純CTでは、左前頭側頭部に最長径7.3×6.5×4.1cmで高から低吸収域の不均一な腫瘍を認めた（Fig. 1）。MRIでは、T1強調画像で等信号域の腫瘍を認め、内部に線状の高信号域を認めた（Fig. 2A）。T2強調画像やFLAIR画像では腫瘍は不均一な高信号を呈した（Fig. 2B、C）。T1強調画像の線状の高信号域はT2*強調画像では低信号に描出された（Fig. 2D）。Gd造T1強調画像では腫瘍はほぼ均一に造影された（Fig. 3A、B）。脳血管撮影では左硬膜動脈から栄養される腫瘍陰影を認めた（Fig. 4）。

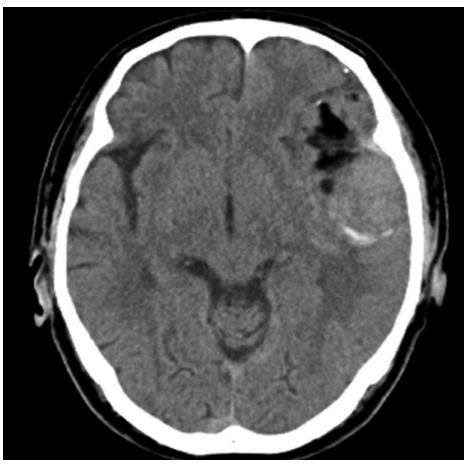

Fig. 1　CT scan showed a 7.3×6.5×4.1cm tumor in homogeneous low density from high density in the left frontal side of the head.

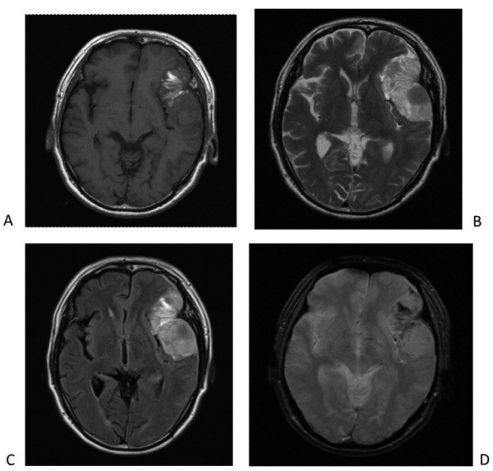

Fig. 2　MRI showed some bright hyperintensity in the tumor on T1-weighted image (A), T2-weighted image (B), FLAIR image (C), and some hypointensity in the tumor on T2*-weighted image (D).

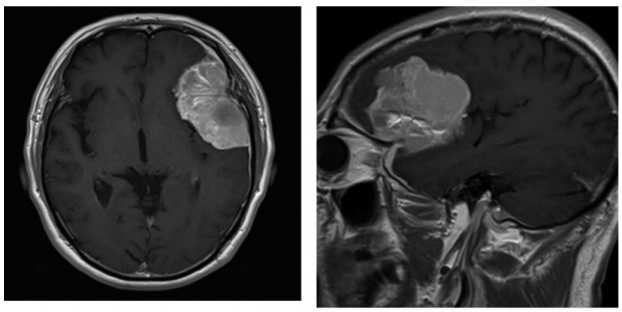

A B

Fig. 3 Axial (A), sagittal (B) MRI revealed a uniformly contrasting Gd-enhanced tumor.

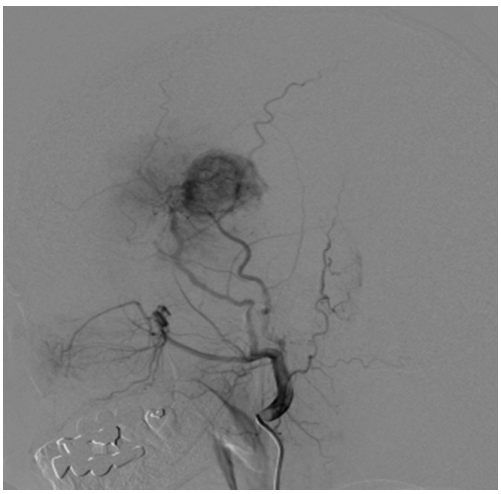

Fig. 4 Lateral view of the left external angiography showing the tumor stain supplied by the middle meningeal artery.

手術

2011年10月、粒子状塞栓物質（PVA：polyvinyl alcohol）と液体塞栓物質（NBCA：n-butyl-cyanoacrylate）を使用して経動脈的脳腫瘍血管塞栓術を施行した。後日、右前頭側頭開頭にて開頭頭蓋内腫瘍摘出術を施行した。術中所見として、摘出した腫瘍の内部から、黄色い脂肪組織の流出が確認された、腫瘍は肉眼的に全摘出された。

病理診断

好酸性胞体を有する紡錘形の腫瘍細胞がシート状に増生し多数のwhorl formationを認めた。一部に大型脂肪滴を有する脂肪組織様部分も認め（Fig. 5A）、粘液状の変化を伴うcomponentが散見された（Fig. 5B）。免疫組織学的

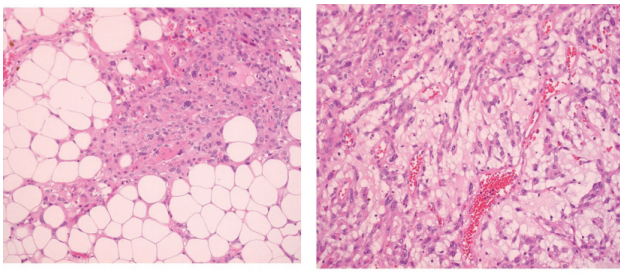

A B

Fig. 5 HE staining showed spindle whorl formation of a large number of tumor cells in the adipose tissue-like portion having a large lipid droplets (A). Component with a change in mucus-like was also observed (B).

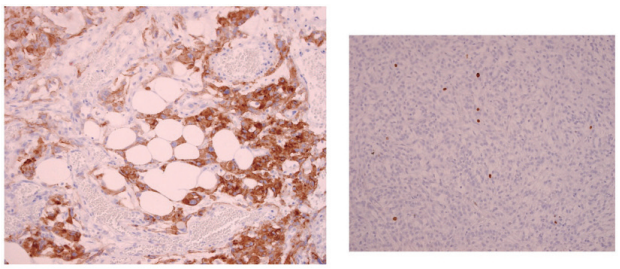

A B

Fig. 6 EMA staining was positive in meningioma cells (A). MIB-1 index was 2-3% (B).

にEMA染色で髄膜腫細胞を中心に陽性であった（Fig. 6A）。MIB-1indexは2～3%であった（Fig. 6B）。

術後経過

脳浮腫は改善し、術前に認めた意識障害と高次機能障害も改善した。神経脱落症状なく独歩で退院した。

Ⅲ．考　　察

Lipomatous meningiomaは髄膜腫の0.3%[1]の頻度と報告されている。現在まで37例の報告があり、本邦では4例の報告[2~5]がある。発生年齢は14～79歳（平均58.2歳）で、女性に多く（男女比1：3.8）、通常の髄膜腫と大きな変わりはない[2]。WHO2007分類ではmetaplastic meningiomaに分類されている。組織学的に良性が多く、meningothelial、fibrousやtransitional typeの髄膜腫の組織の中に脂肪組織が存在する場合が多い。免疫組織学的には、髄膜腫部分ではEMAが陽性で、脂肪組織部分ではEMAが陽性または

陰性と報告されている。

脂肪組織の由来としては、髄膜腫細胞が脂肪細胞に分化したものではなく、髄膜腫細胞がその性質を保ちながら脂肪を蓄積したというlipidized説と、髄膜腫細胞が脂肪細胞へと分化したとする説の2つの説が考えられている。これらの変化を起こす分子生物学的な機序に関しては明らかにされていない。本症例について、免疫染色と電顕所見より脂肪組織の由来について考察する。

本症例を検討すると、大きな脂肪組織（Fig. 7A）ではEMAが陰性である（Fig. 7B、C、D）。このことは、大きな脂肪細胞自体は髄膜腫の性質をもっていないと考えられる。髄膜腫細胞が脂肪細胞へ分化した結果であるか、髄膜腫細胞がその性質を保ちながら脂肪を蓄積したが、最終的に髄膜腫細胞が脂肪の蓄積によりその性質を失った結果であるかのどちらかと考えられる。一方、小さな脂肪組織を有する髄膜腫細胞を、同じ部位でHE染色（Fig. 8A）とEMA染色（Fig. 8B）で比較すると、小さな脂肪組織内に髄膜腫の核を認め、細胞壁がEMAで染色される部分を認める（Fig. 8C、D、E）。このことは、髄膜腫細胞がその性質を保ちながら脂肪を蓄積したというlipidized説に矛盾しない。また、電顕所見において、髄膜腫細胞の細胞質内に脂肪組織が確認されており（Fig. 9）、髄膜腫の細胞自体が脂肪組織を産生している過程が捉えられている。以上より、Lipomatous meningiomaの脂肪の由来は、髄膜腫細胞から産生され、髄膜腫細胞内で蓄積されたものであると推測された。

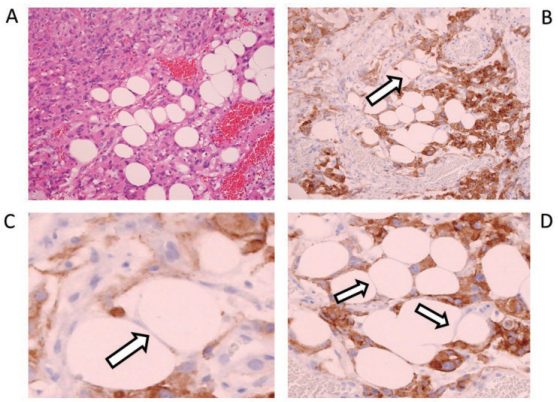

Fig. 7　HE staining of large adipose tissue (A). EMA staining was compared with the same portion of HE staining of the tumor. A large adipose tissue is negative EMA staining (B,C,D).

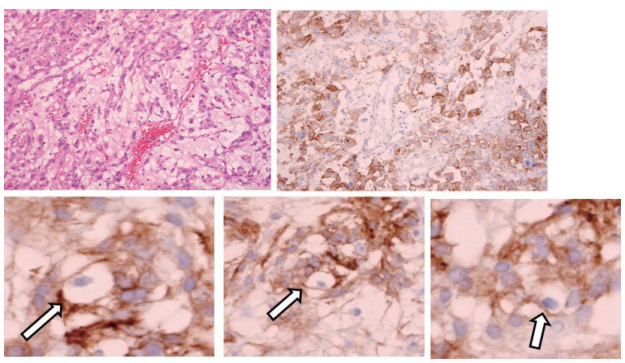

Fig. 8　HE staining of fine adipose tissue (A). EMA staining was compared with the same portion of HE staining of the tumor (B). A fine adipose tissue showed a nucleus of meningioma in the adipose tissue microstructure, some parts of the cell wall is stained with EMA (C.D.E).

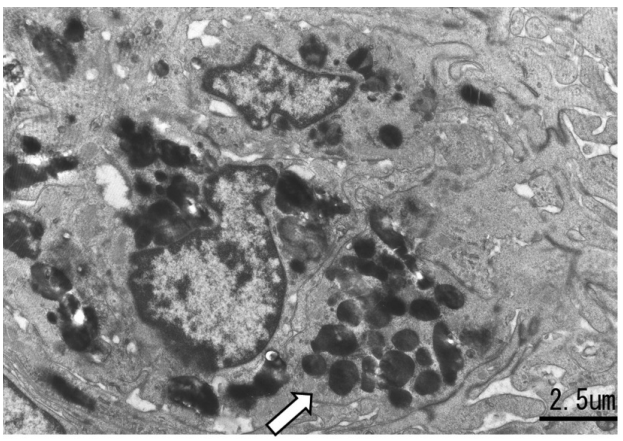

Fig. 9　In the electron microscope, lipid droplets observed in the cytoplasm of meningioma cells.

Ⅳ. 結　　語

Lipomatous meningiomaの一例を報告した。免疫染色と電顕所見より、本症例の脂肪組織の由来は髄膜腫細胞であると考えられた。髄膜腫細胞がその性質を保ちながら脂肪を蓄積し、最終的に髄膜腫細胞が脂肪の蓄積によりその性質を失ったと考えられた。

参考文献

1) Roncaroli, et al. : Lipomatous Meningioma. Am J Surg Pathol, 2001; 25: 769-775. 小野恭裕, 他: Lipomatous 髄膜腫の 1 例. 脳神経外科, 2004; 32: 1167-1171 .
2) Okamoto K, et al. : Development fat within meningioma. Neurolagiology, 1996; 38 : 214-616.
3) Yamada H, et al. : Secretory meningioma with lipomatous component: Case report. Brain Tumor Patohl ,1999; 16: 77-80.
4) Kimiwada, et al. : Lipomatous meningioma of the brain harboring metastatic renal-cell carcinoma : a case report. Brain tumor Pathol, 2004; 21: 47-52. Ijiri, et al. : Spinal cartilaginous meningioma in a child ; A case report. Childs Nerv Syst, 2000; 16 : 80-83.
5) Colant-Coulbois, et al. : Lipomatous meningioma ; Report of 2 cases and review of the literature. Surg Neurol, 2008; 69: 398-402.
6) Kepes, et al. : Lipidized Meningothelial Tumor Cells in "Xanthomatous" Meningioma Express Macrophage Antigen. J Neuropathol Exp Neurol, 1994; 53: 384-388.