

# 横隔膜振戦の一例

田中久貴、井戸川美帆、阿部剛典、仁平敦子、溝渕雅広、佐光一也  
中村記念病院神経内科、財団法人北海道脳神経疾患研究所

## Isolated Diaphragmatic Tremor: A Case Report

Hisataka TANAKA, M.D., Ph.D, Miho IDOGAWA, M.D., Takenori ABE, M.D., Atsuko NIHIRA, M.D., Masahiro MIZOBUCHI, M.D., and Kazuya SAKO, M.D.

Department of Neurology, Nakamura Memorial Hospital and Hokkaido Brain Research Foundation, Sapporo, 060-8570 Japan

### Abstract

72-year-old housewife complained of involuntary abdominal and back movement, which persisted for five years. She had a history of breast cancer and unruptured aneurysm on intracranial carotid artery. On neurological examination, she had persistent, irregular, occasionally jerky movement of the abdominal wall. The movement would stop when she spoke or took a deep breath. Head and whole spinal MRI showed no abnormal findings. Needle EMG of diaphragm and fluoroscopy revealed that the movement was originated from diaphragm and the contractions were rhythmic, distractible, and under at least some degree of voluntary control. These findings suggested this movement as isolated diaphragmatic tremor. Though only a small number of cases of this movement disorder have been reported in the literature, neurologists must keep it in mind in case of an involuntary abdominal movement.

Keywords: isolated diaphragmatic tremor, Needle EMG, fluoroscopy

## 要 約

症例は72歳、主婦。来院5年前より、上腹部から背部のぴくつき動きが持続し、X年11月当科初診。既往歴: 58歳; 右乳癌手術、68歳; 右眼瞼下垂にて、右脳動脈瘤を指摘される。入院時身体所見: 血圧135/80mmHg、右胸部手術痕あり。神経学的所見: 意識清明、脳神経では右眼の眼瞼下垂と上転および外転障害を認めた。運動系では、腹部に間歇的な不随意運動がみられ、発話と深呼吸で一時的に抑制された。頭部と脊椎MRIでは脳幹部を含め異常なかった。横隔膜針筋電図とX線透視にて4から12Hzの横隔膜の不随意運動を確認し、横隔膜振戦と診断した。横隔膜振戦の報告はまれであるが、腹部の不随意運動の鑑別診断に考慮すべきである。

### I. はじめに

横隔膜振戦は反復する、短い不随意な横隔膜の収縮を特徴とする、不随意運動である。このような横隔膜の不随意運動を呈する患者はしばしば息切れ、吸気時の喘鳴、心下部の拍動、そして腹壁の疼痛を訴えて来院する。今回我々は脊髄ミオクローヌスとの鑑別に苦慮した横隔膜振戦の一例を経験したので、報告する。

### II. 症例提示

症例: 72歳、主婦。

主訴: 上腹部のぴくつき

既往歴: 31歳; 交通外傷、38歳; 肺結核、58歳; 右乳癌手術、68歳; 右眼瞼下垂で右脳動脈瘤指摘。飲酒・喫煙歴はなし。

家族歴: 特記事項なし。

現病歴: 来院5年前より、上腹部から背部のぴくつきを自覚する。夕方になるとひどくなり、臀部から右下肢にまで広がって、しびれる事があった。近医受診するが、原因特定できず経過観察とされていた。その後も症状が持続するためX年11月当科受診した。

入院時一般身体所見: 身長156cm、体重55kg、血圧135/80 mmHg、右胸部手術痕を認める。

神経学所見: 高次脳機能では異常なし。脳神経では右眼瞼下垂、上転および外転障害あり。口蓋振戦はなし。運動系では筋トーン正常、指鼻・踵膝試験正常、腹部に

間歇的に収縮を繰り返す不随意運動を認める。深部腱反射全般に軽度亢進するも左右差は認めず、Babinski徴候は陰性であった。感覚系では触・痛・冷・振動覚いずれも正常。自律神経系では膀胱直腸障害を認めなかった。血液検査: 血算、一般生化学異常なく、甲状腺機能正常であった。

呼吸機能検査および血液ガス分析: 正常範囲であった。

髄液検査: 細胞数2/3 (単核球100%)、蛋白34、糖64、クロール125で正常。

ECG: 正常。

電気生理検査所見: 末梢神経伝導検査では右腓腹神経の感覚神経活動電位が $2.7 \mu V$ で低下している以外は正常。SEPでは上下肢正常範囲、Jerk-LockではGiant SEPを認めなかった。EEGは基礎波9-11Hzで異常なし。横隔膜針筋電図および腹直筋表面筋電図の同時記録では、ECG以外に腹直筋の収縮は見られず、横隔膜の2-12Hzの不規則な活動電位を認めた (Fig. 1)。

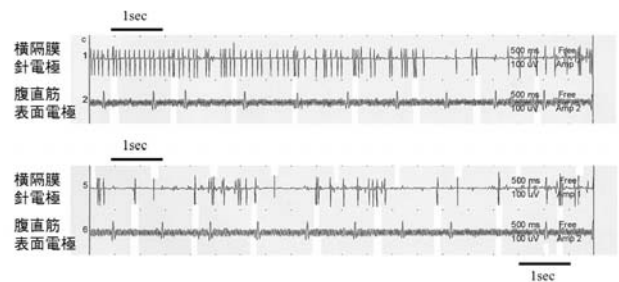


Fig. 1 横隔膜筋電図所見  
腹直筋の収縮は見られず、横隔膜の2-12 Hzの不規則な活動電位を認める。

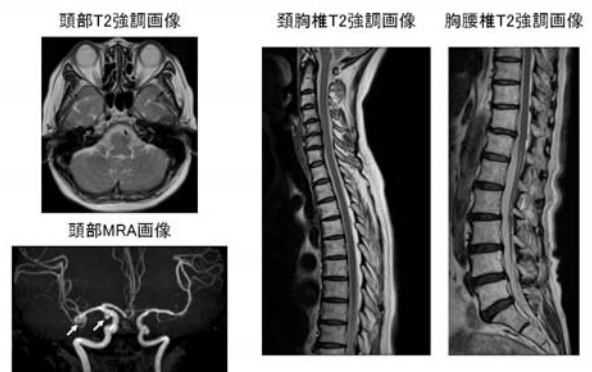


Fig. 2 MRI所見  
頭部・全脊椎MRIでは異常を認めない。頭部MRAでは右中大脳動脈と右内頸動脈に動脈瘤を認める (矢印)。

画像検査: 胸部X線では軽度大動脈石灰化と、右横隔膜の軽度挙上を認めた。頭部MRIでは脳幹部含め特に異常を認めず、頭部MRAでは右中大脳動脈と内頸動脈に未破裂動脈瘤を認め、全脊椎MRIでは異常なかった (Fig. 2)。腹部X線透視では横隔膜の不随意運動を認めた。発話や深呼吸で不随意運動は止まったが、右手指 tapping では不随意運動消失しなかった。

### Ⅲ. 入院後経過

腹部X線透視にて横隔膜の不随意運動を認めること、横隔膜針筋電図および腹直筋表面筋電図の同時記録では、腹直筋の収縮は見られずに、横隔膜の2-12Hzの不規則な活動電位を認めること、群化放電が200msecから1secであること、リズムを伴う振動であることから横隔膜振戦と診断した。クロナゼパムを漸増し1mg/dayの処方により、症状はやや緩和され、現在外来にて加療を継続している。

### Ⅳ. 考 察

横隔膜振戦は、呼吸性ミオクローヌス、横隔膜粗動<sup>1)</sup>、横隔膜ミオクローヌス、レーウエンヘック病<sup>2,3)</sup>とも呼ばれ、反復する、短い不随意的横隔膜の収縮を特徴とする、不随意運動である。本疾患はまれな疾患で、17世紀に顕微鏡を発明したオランダ人レーウエンヘックが本疾患を発症したことから、レーウエンヘック病として始めて報告され、以降現在まで文献上世界で約66例の報告がある。

本症例の場合、腹部の不随意運動として脊髄性ミオクローヌス、横隔膜ミオクローヌス、横隔膜振戦が考えられた。脊髄ミオクローヌスは分節性の分布で不随意運動が見られ、律動的で短い収縮、その後長い筋弛緩相を伴う運動で、電気生理学的には律動的放電、その後に休止期を伴う特徴がある<sup>4)</sup>。横隔膜ミオクローヌスは、横隔膜の突然で短い、急激な収縮を起こす不随意運動で、電気生理学的には群化放電の持続が100msec未満と短い特徴がある。それに対して横隔膜振戦は横隔膜のリズムを伴う振動であり、電気生理学的には群化放電の持続が200msecから1secと、ミオクローヌスより長い点が大きな違いである<sup>5)</sup> (Table 1)。本症例の場合、腹直筋の収縮は見られず、横隔膜の2-12Hzの不規則な活動電位を認

	脊髄ミオクローヌス	横隔膜ミオクローヌス	横隔膜振戦
部位	腹壁、四肢、(分節性)	横隔膜	
運動の特徴	律動的で短い収縮、その後長い筋弛緩相	突如の短い、ショックのような収縮	リズムを伴う振動
電気生理学的特徴	律動的放電、その後に休止期がある。各群化放電で同一運動単位が3,4回収縮	(しばしば)群化放電の持続が100msec未満	群化放電の持続が200msecから1sec

Table 1 腹部不随意運動の症候学的鑑別

めること、群化放電が200msecから1secであることから、横隔膜振戦と診断した。

横隔膜の不随意運動は、口蓋振戦や口蓋ミオクローヌスと同様のメカニズムが考えられており、脳幹・小脳病変や末梢神経病変に伴い症候性に起こること報告されている<sup>2,6,7)</sup>。横隔膜の不随意運動には、横隔膜ミオクローヌスと横隔膜振戦の2種類が存在する。横隔膜ミオクローヌスはMRIを含めた脳脊髄の異常は報告されていないが、口蓋振戦との合併例があり、小脳歯状核、延髄オリブ核の病巣が推定されている。しばしば他の呼吸筋と同期して横隔膜が収縮するため、呼吸障害を起こす。それに対して横隔膜振戦は、横隔膜収縮は小さく呼吸機能へ影響を与えない、深呼吸・発話など随意運動で抑制されることがあるなどの特徴がある。

本来横隔膜の運動は鰓弓由来特殊臓性ニューロン<sup>8)</sup>と体壁筋由来運動ニューロン<sup>9,10)</sup>によりコントロールされている。本症例の横隔膜粗動は、深呼吸・発話など随意運動で抑制されたことから、これら呼吸中枢の調節異常も関与している可能性がある。

横隔膜振戦に対する薬物療法として、ジフェニルヒダントイン<sup>2)</sup>、カルバマゼピン<sup>11)</sup>、ハロペリドール<sup>12)</sup>、クロナゼパム<sup>5,13)</sup>などの報告が見られる。これらの薬剤である程度の症状軽減が期待されるが、完全寛解は困難である。本症例ではクロナゼパム1mg/dayの処方により、症状はやや緩和され、現在外来にて加療を継続している。

### Ⅴ. 結 語

今回我々は横隔膜粗動の一例を経験した。腹部不随意運動の診断には、まれではあるが横隔膜粗動も考慮する必要があると考えられた。

## 文 献

- 1) Rigatto H, Correa CE: Diaphragmatic flutter with an electromyographic study. *J Pediatr*, 1968; 73: 757-759.
- 2) Phillips JR, Eldridge FL: Respiratory myoclonus (Leeuwenhoek's disease). *N Engl J Med*, 1973; 289: 1390-1395.
- 3) Larner AJ: Antony van Leeuwenhoek and the description of diaphragmatic flutter (respiratory myoclonus). *Mov Disord*, 2005; 20: 917-918.
- 4) Rondot P, Bathien N, Ziegler M. (平山恵造、間野忠明訳) : 不随意運動, 東京: 文光堂, 1990. p132-141.
- 5) Espay AJ, Fox SH, Marras C, et al: Isolated diaphragmatic tremor: is there a spectrum in "respiratory myoclonus"? *Neurology*, 2007; 69: 689-692.
- 6) Iliceto G, Thompson PD, Day BL, et al: Diaphragmatic flutter, the moving umbilicus syndrome, and "belly dancer's" dyskinesia. *Mov Disord*, 1990; 5: 15-22.
- 7) Zadikoff C, Lang AE, Klein C: The 'essentials' of essential palatal tremor: a reappraisal of the nosology. *Brain*, 2006; 129: 832-840.
- 8) Lahuerta J, Buxton P, Lipton S et al: The location and function of respiratory fibres in the second cervical spinal cord segment: respiratory dysfunction syndrome after cervical cordotomy. *J Neurol Neurosurg Psychiatry*, 1992; 55: 1142-1145.
- 9) Howard RS, Thorpe J, Barker R et al: Respiratory insufficiency due to high anterior cervical cord infarction. *J Neurol Neurosurg Psychiatry*, 1998; 64: 358-361.
- 10) Maskill D, Murphy K, Mier A, et al: Motor cortical representation of the diaphragm in man. *J Physiol*, 1991; 443: 105-121.
- 11) Vantrappen G, Decramer M, Harlet R: High-frequency diaphragmatic flutter: symptoms and treatment by carbamazepine. *Lancet*, 1992; 339: 265-267.
- 12) Kondo T, Tamaya S, Ohta Y, et al: Dual-respiratory rhythms. A key to diagnosis of diaphragmatic flutter in patients with HVS. *Chest*, 1989; 96: 106-109.
- 13) Chen R, Remtulla H, Bolton CF: Electrophysiological study of diaphragmatic myoclonus. *J Neurol Neurosurg Psychiatry*, 1995; 58: 480-483.