

鼻前頭管を閉鎖させず死腔を生じない前頭洞再建法

瀬尾善宣、原 敬二、伊東民雄、大里俊明、佐藤憲市、高田英和、
渡邊健太郎、前田理名、尾崎充宣、佐々木雄彦、中村博彦
中村記念病院 脳神経外科、財団法人北海道脳神経疾患研究所

How to Close and Reconstruct the Frontal Sinus with Nasofrontal Duct Open and without Dead Space

Yoshinobu SEO, M.D., Keiji HARA, M.D., Tamio ITO, M.D., Toshiaki OSATO, M.D., Ken-ichi SATO, M.D., Hidekazu TAKADA, M.D., Kentaro WATANABE, M.D., Masana MAEDA, M.D., Mitsunori OZAKI, M.D., Takehiko Sasaki, M.D., and Hirohiko Nakamura, M.D.

Department of Neurosurgery, Nakamura Memorial Hospital and Hokkaido Brain Research Foundation, Sapporo, Japan

Abstract

【Objectives】 It has a risk of infection to close the nasofrontal duct when the frontal sinus is opened by craniotomy. Dissecting and intussuscepting the mucosa into the nasofrontal duct led late onset infection in some cases. We preserve the rest mucosa and let the nasofrontal duct open without any dead space using autologous materials. We report our method how to reconstruct the frontal sinus.

【Methods】 After removal of frontal bone flap, opened frontal sinus is sealed with pedicle periosteum using fibrin glue. The mucosa in the frontal sinus of free bone flap is removed and then the cavity is filled up with bone dust, which is intended that consolidated bone dust prevents the inverted vascularized pericranial graft from elevating by sneeze or blow. No dead space comes up by this method.

【Result】 Eighteen patients underwent bifrontal craniotomy with reconstruction of the frontal sinus using the method mentioned above since July 2007. Male/female was 10/8, mean age was 53.2 (range: 29-77), mean follow-up period was 14.5 months (range: 1-35). Of the 18 patients, tumor was in 7 (meningioma 5, astrocytoma 1, adenoma 1), cerebral aneurysm in 11 (ruptured 7, unruptured 4). No infectious complication occurred in all patients.

【Conclusions】 It seems to have very less incidence of infection to reconstruct the frontal sinus with keeping the nasofrontal duct open without any dead space and exogenous material. Prolonged follow-up should be carried out because infection is a possible complication even after several decades.

Key words: frontal sinus, anterior skull base, skull base surgery

1. はじめに

前頭洞再建方法は各施設さまざまであるが、脳神経外科で今までスタンダードと言われ、教科書にも記されている方法は、前頭洞内粘膜を剥離し凝固した後に、粘膜を鼻前頭管内に押し込む方法であり、これを長年に渡り行ってきた^{1,2)}。術後に髄液漏、感染をきたす症例もあり、中には数十年を経過した後にも感染性合併症などをきたす症例も散見された。この原因として、前頭洞内粘膜により鼻前頭管が閉塞し、その閉塞部よりも上方に前

頭洞粘膜が残存することが考えられる。著者らは、まず鼻前頭管を開存させたままの状態に保つことを基本とし、かつ前頭洞粘膜を温存する方法を行った。また前頭骨弁部の硬膜外死腔をなくす方法を行い、現在のところ経過良好であるため、著者らの方法をここに報告する。

2. 方法

Interhemispheric approachを行う場合について述べる。冠状皮膚切開を行った後、まず前頭洞の上方までの

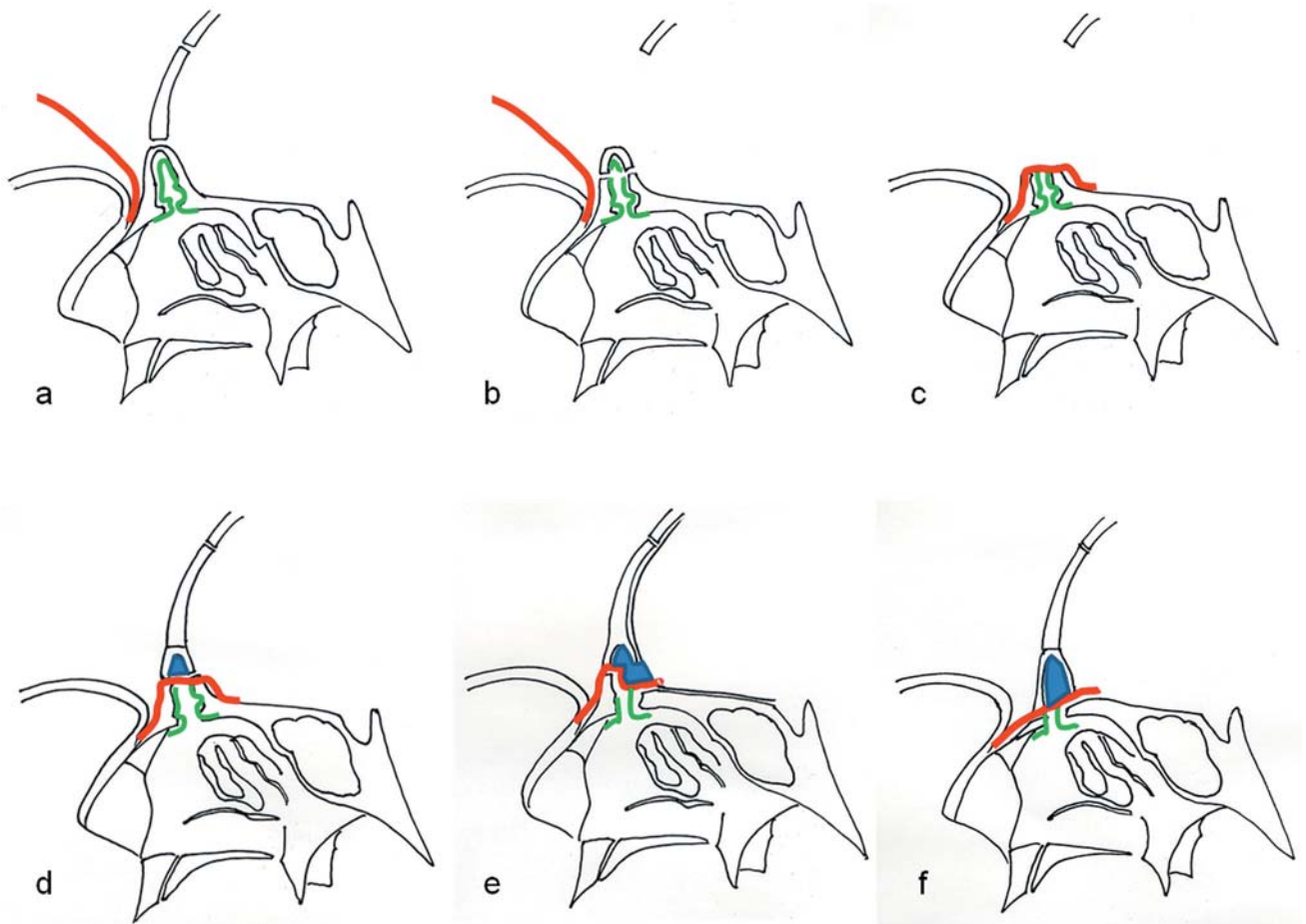


Fig. 1. Sagittal view of frontal sinus.
Red line: vascularized pericranial graft, Green line: mucosa in the frontal sinus, Blue area: consolidated bone dust
a: vascularized pericranial flap is prepared and craniotomy is made superior to the frontal sinus.
b: frontal sinusotomy is made.
c: opened frontal sinus is sealed with pedicle pericranial graft using fibrin glue.
d: The mucosa in the frontal sinus of free bone flap is removed and the cavity in that is filled up with bone dust which is sealed using fibrin glue.
e: When to make cranialization, the posterior wall of the frontal sinus is removed.
f: When to make basal (interhemispheric) approach, the anterior wall of frontal sinus and nasal bone are removed as one piece.

両側前頭開頭を行う。このときには、前頭骨膜は厚めに有茎で温存しておく。前頭洞内板と硬膜を十分に剥離した後、前頭洞部を外板、内板を一塊として切除する。開放された前頭洞底部の粘膜の剥離や除去は行わず、温存していた骨膜を翻転し前頭洞上壁を覆い、fibrin glueで固定する。反転した骨膜は前頭洞内板に開孔し縫合固定してもいい。前頭洞上壁を覆う骨膜は必要な大きさのみ切開し、残りの骨膜は元に戻し縫合する。その後に硬膜を切開し硬膜内頭微鏡操作を終える。硬膜を縫合する場合に、硬膜の補填を要する場合は側頭筋膜などを用い autograftを行う。前頭洞が含まれた自由骨弁内の前頭洞内粘膜はすべて除去し、前頭洞内の死腔内に、開頭のときに得られたbone dustを埋め込み、fibrin glueで固定する。2つに分かれた前頭骨弁をtitanium plateまたは最近ではhydroxylapatite/poly (L-lactide) の吸収性骨接合材プレートで固定した後に、前頭洞上壁を覆っている骨膜を上から押さえるように、前頭骨弁を固定する。Burr hole部はbone dustを充填後に、その外側にcalcium phosphate bone pasteを充填する。開頭縁が被覆されるように骨膜を縫合固定する (Fig. 1 a~f)。

3. 対 象

2007年2月から18例の前頭洞を開放した症例に対し、上記方法で前頭洞を閉鎖および再建を行った。男性10例、女性8例、平均年齢53.2歳 (29-77歳)、内訳は頭蓋内腫瘍7例 (髄膜腫5例、星状細胞腫1例、腺腫1例)、脳動脈瘤11例 (破裂7例、未破裂4例) であった。

4. 結 果

2007年2月から上記の方法で前頭洞を閉鎖する両側前頭開頭を行った。平均術後観察期間は14.5ヶ月 (1-35ヶ月) であった。2010年1月現在まで髄液鼻漏、感染をきたしていない。

代表症例: 77歳女性、2007年1月左視力障害で発症し、他院で鞍結節部髄膜腫と診断された。同月25日当院を受診し、2007年2月22日開頭腫瘍全摘出術をSimpson grade 2で行った。病理組織はmeningothelial meningioma、WHO grade 1、MIB-1 index 1-3%であった。術後16ヶ月後のMRIで腫瘍の再発なく、また前頭洞近傍に感染を示唆する異常所見を認めなかった (Fig. 2)。

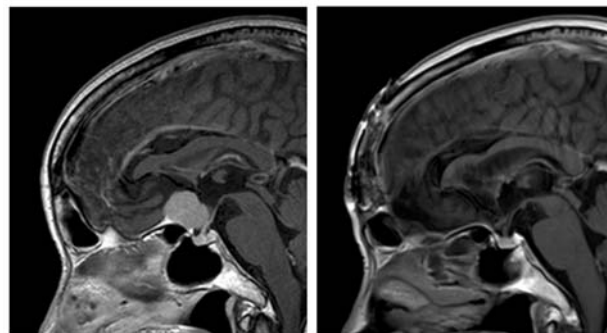


Fig. 2 Illustrative case.
Sagittal view of T1-weighted magnetic resonance (MR) images with contrast medium.
Left: Preoperative MR image showing a tuberculum sellae meningioma.
Right: MR image at 16 months after operation showing no infectious appearance around the frontal sinus.

5. 考 察

過去の教科書には前頭洞が開放されたとき前頭洞内粘膜は剥離凝固して、鼻前頭管に粘膜を押し込むように記載されており、そのように行ってきた^{1,2)}。鼻前頭管を筋肉や脂肪で閉鎖した後に有茎前頭骨膜 (vascularized pericranial graft) で覆う方法も行われている³⁻⁵⁾。しかしそのような処理を行ったとしても数年後、また10年以上経過した後でも感染をきたした症例は存在する。前頭洞内粘膜を剥離し、粘膜を鼻前頭管に凝固収縮させる方法は、鼻前頭管を閉塞するため、残存粘膜からの遅発性感染・mucoceleなどをきたす危険性がある。

副鼻腔炎の原因は感染源とその排膿路の閉塞が挙げられる。開頭術で前頭洞を開放する場合、まず重要なのが鼻前頭管の開存に心がけることである。もし頭蓋内に粘膜が残存してしまっても鼻前頭管が開存していれば、粘液や膿瘍は篩骨洞に排出され感染をきたす可能性は少なくなる。耳鼻咽喉科または形成外科では、従来から前頭洞の鼻腔へのドレナージ路を確保することが重要で、鼻前頭管を閉塞すること自体が感染の原因とされている^{6,7)}。

そこで今までの方法を改良し、頭蓋底に残存した前頭洞粘膜を剥離せず、鼻前頭管を温存し、かつ、頭蓋内死腔を生じない前頭洞を再建する方法を用いるようにした。副鼻腔の内視鏡手術後の粘膜の修復においては、粘膜欠損部には術後間もなく痂皮形成がみられ、肉芽組織が現れる。2週~1ヶ月で痂皮形成はほとんど見られなく

なり、痂皮が消失する頃には創部の大部分は正常粘膜によって覆われる⁸⁻¹⁰⁾。したがって開放された前頭洞の天井を骨膜で覆った後には、骨膜下方は正常粘膜によって覆われることが予想される。

遊離骨弁の前頭洞内板を除去すると、元々前頭洞が存在していた硬膜外部分は死腔になってしまう。死腔は感染源となり、強く鼻をかんだり、くしゃみしたりすることにより骨膜が遊離もしくは穿孔し、感染の危険が生じる。前頭洞内板を温存し死腔となるcavityにbone dustを充填する方法は、腹部脂肪を充填する方法に比べ、頭部の術野のみで処置が可能である。

2つに分離した遊離骨弁を接合する器材は、titanium plateを用いていた。しかし、近年hydroxylapatite/poly (L-lactide) の吸収性骨接合材プレートが開発され、これを用いている。またburr hole部は陥凹が生じるのを防ぐため、resinous material (CRANIOPLASTIC[®] cement)を用いていたが、最近ではcalcium phosphate bone pasteを用いている。Bone pasteはまだ高価であり、節約のためbone dustを充填した外側にのみbone pasteを充填するようにしている。

開頭縁に骨膜で被覆するのも遊離骨弁の生着には重要な要素である。このため、前頭洞上壁の被覆に用いる骨膜は必要長とし、残りは開頭縁を被覆するのに用いている。

著者らの方法は、経過観察期間はごく短く、将来の感染の有無は不明であり、長期の慎重な経過観察が必要であると考えている。

6. 結 論

異物を用いず、底部前頭洞内粘膜および鼻前頭管を温存し、頭蓋内死腔をつくらず、前頭洞上壁を作成する前頭洞再建方法を報告した。この方法は感染をきたしにくい処置と考えられるが、長期経過後に感染をきたす可能性もあるため今後、慎重な経過観察が必要である。

References

- 1) 半田肇: 脳神経外科手術, 大阪: 永井書店; 1983.
- 2) Poppen JL: An atlas of neurosurgical techniques, Philadelphia: Saunders, 1960.
- 3) Pool JL: Bifrontal craniotomy for anterior communicating artery aneurysms. J Neurosurg, 1972; 36: 212-220.
- 4) Yasui N, Nathal E, Fujiwara H, et al: The basal interhemispheric approach for acute anterior communicating aneurysms. Acta Neurochir (Wien), 1992; 118: 91-97.
- 5) Caroli E, Rocchi G, D' Andrea G, et al: Management of the entered frontal sinus. Neurosurg Rev, 2004; 27: 286-288.
- 6) 田中嘉雄: 顔面骨骨折治療のコツとpitfall. 前頭骨・前頭洞骨折. PEPARS, 2007; 18: 67-75.
- 7) 田中浩二: 後壁の損傷を伴う前頭洞骨折に対する鼻前頭管ドレナージの有用性. 日本形成外科学会会誌, 2006; 26: 97-101.
- 8) MinYG, Choo MJ, Kim IT: 家兎における上顎洞粘膜の再生. 免疫組織化学的研究. 日本鼻科学会会誌, 1995; 33: 285-291.
- 9) 黄川田 徹: 鼻内副鼻腔手術: 東京: 金原出版; 1996.
- 10) 柳 清, 森山 寛, 深見 雅也 ほか: 内視鏡下鼻内手術における上顎洞粘膜の処置と治癒過程. 日本鼻科学会会誌, 1997; 36: 155-161.