

# $^{123}\text{I}$ -IMPの再分布現象と虚血脳における Delayed imageの臨床的意義について

中川原讓二、武田利兵衛、小林康雄、高坂研一  
伊東民雄、橋本 透、田中靖通、中村順一  
末松克美\*

## Redistribution Phenomenon of I-123 IMP and a Clinical Value of Delayed SPECT Imaging in Cerebral Ischemia

Jyoji NAKAGAWARA, Rihei TAKEDA, Yasuo KOBAYASHI, Ken-ichi KOUSAKA,  
Tamio ITOH, Tohru HASHIMOTO, Yasumichi TANAKA, Jun-ichi NAKAMURA and  
Katsumi SUEMATSU\*

*Department of Neurosurgery, Nakamura Memorial Hospital, Sapporo, Japan and  
\*Hokkaido Brain Research Foundation, Sapporo, Japan.*

**Summary:** N-isopropyl-P- [I-123] iodoamphetamine (IMP) has been the most widely studied as a cerebral perfusion tracer, and single photon emission computed tomography (SPECT) using IMP now provides functional information about cerebral perfusion in routine clinical use. From the beginning of IMP SPECT studies, temporal changes in the distribution of IMP within the brain was noted as the "Redistribution phenomenon", however the mechanisms and clinical significance of this phenomenon remains uncertain. In this report, we discussed and reviewed about the mechanisms of this phenomenon, the correlation between this phenomenon and the tissue viability, and the factors enhanced to this phenomenon.

At the presence, the clinical significances of the delayed image in cerebral ischemia could be estimated as follows:

(1) In acute cerebral ischemia, the severity of cerebral ischemia could be indicated by the early and delayed images. The moderate hypoperfusion on the early image with an incomplete redistribution on the delayed image was assessed as a critical perfusion in the affected area.

(2) The tissue injury in the hyperperfusion area on the early image followed by reopening of occluded vessels could be estimated by serial changes of the redistribution on the delayed image. Almost complete redistribution was constantly maintained in the hyperperfusion area without severe tissue injury.

(3) In patients with occlusive cerebrovascular disease, hemodynamic reserve using IMP SPECT with Diamox-activation could be assessed by the early and delayed images.

The moderate hypoperfusion on the early image with an incomplete redistribution on the delayed image under Diamox-activated condition was assessed as a moderate limitation of cerebral vasodilatory capacity in the affected area.

Thus, SPECT imaging for cerebral perfusion must appear to offer a more widely available alternative to positron emission tomography (PET) in management of cerebrovascular disease.

### Key words:

- cerebral ischemia
- delayed imaging
- I-123 IMP
- redistribution
- SPECT

はじめに

N-isopropyl-p-<sup>123</sup>I-iodoamphetamine (IMP) は1980年に Winchellら<sup>22)23)</sup>によって開発されて以来、局所脳血流の三次元的なマッピングを目的として、脳血管障害を始めとする種々の中枢神経疾患のsingle photon emission CT (SPECT) 診断に臨床応用されている。しかし、このトレーサーの脳組織への集積と排泄の機序については未だに不明な点が多く、<sup>123</sup>I-IMPの再分布現象 (redistribution) のメカニズムとdelayed imageの臨床的意義については現在も多く検証が重ねられているところである。特にMoretti<sup>3)10)12)</sup>らがこの現象の有無と病変を有する患者の予後との関係进行分析し、delayed imageが脳組織のviabilityの指標となる可能性を示して以来、delayed imageの有用性が注目されるようになった。そこで、本項ではまず<sup>123</sup>I-IMPの脳内挙動とredistributionに関して、これまでの議論を整理し、次いで、虚血脳におけるdelayed imageの臨床的意義について述べることにする。

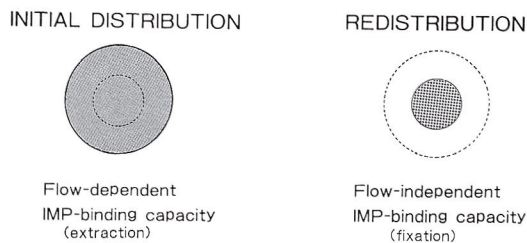
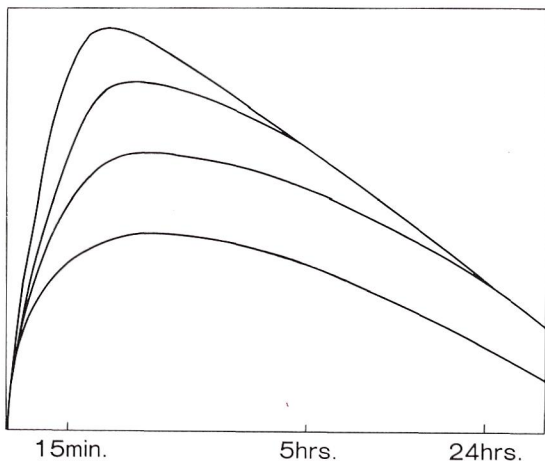


Fig.1 The time-activity curve of I-123 IMP and the redistribution phenomenon in the brain SPECT.

<sup>123</sup>I-IMPの再分布現象 (redistribution) について

(1) <sup>123</sup>I-IMPのredistributionの機序

<sup>123</sup>I-IMPのredistributionの捉え方に関しては、Table 1に示すごとく、第一に初期分布後の脳組織内<sup>123</sup>I-IMPの非特異的結合が、平衡状態に至る過程として捉える考え方と、第二に脳組織における<sup>123</sup>I-IMPのWash-in (Win)とWash-out (Wout)の関数として捉える考え方に大別することができる。第一の立場から<sup>123</sup>I-IMPの脳内挙動を解釈するとすれば、初期分布像は脳血流量に依存する<sup>123</sup>I-IMPのbinding (extraction) capacityを示し、再分布像は血流に依存しない<sup>123</sup>I-IMPのbinding (fixation) capacityを示すということになる(Fig. 1)。また、組織内の非特異的結合が平衡状態に至る時間は、Fig. 2の症例に見るごとく、虚血の程度によって大いに異なっていると解釈することができる。つまり、虚血が重症な部位ほど、平衡状態に至る時間が遅延していると考えることが出来る。

---

A) non-specific amine binding (fixation) mechanism (flow-independent)

B) wash-in rate\*/wash-out rate\*\* mechanism

\* : cerebral blood flow  
lung reservoir

\*\* : back diffusion  
metabolism

---

Table 1 Mechanisms in the redistribution phenomenon of I-123 IMP.

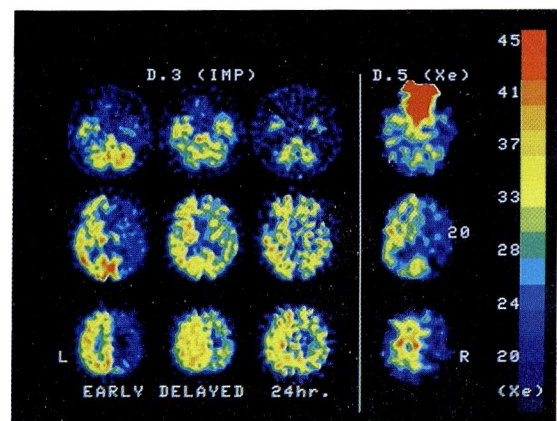


Fig.2 The redistribution phenomenon in the cerebral ischemia (critical flow level)

一方、第二の立場による解釈では、Moretti<sup>12)</sup>らのごとく mild ischemia では  $W_{out} < W_{in}$  により完全再分布となり、severe ischemia では  $W_{in}$  がわずかでもあれば  $W_{out} < W_{in}$  により不完全再分布が認められ、 $W_{in} = W_{out} = 0$  であれば再分布ナシということになる (Fig. 3)。そして  $W_{in}$  は、脳血流量と  $^{123}\text{I}$ -IMP の reservoir である肺からの徐放とにより既定され、 $W_{out}$  は組織から血液への back diffusion と組織での metabolism によって既定されると考えられている。以上の二つの立場は、Fig. 4 に示す脳血流トレーサーの脳における動態モデル (3 compartment model) によっても理解することができる。ここで  $K_1$  は脳組織への取り込み、 $K_2$  は組織への捕捉を表すが、トレーサーの種類によってその意味がかなり異なることに注意しなければならない。いずれにしても  $^{123}\text{I}$ -IMP の redistribution は、一連の経時的な変化として捉えるべき現象であり、臨床的に用いている delayed image (投与後 4 ~ 5 時間) 上の再分布像は、redistribution のプロフィー

ルを image の撮像時点において断片的に評価しているにすぎないことを念頭に入れる必要がある。

## (2) $^{123}\text{I}$ -IMP の redistribution と tissue viability

それでは、 $^{123}\text{I}$ -IMP の redistribution は臨床的にどのような意味をもつのであろうか。Moretti<sup>3)10)12)</sup> からは、 $^{123}\text{I}$ -IMP の redistribution を 3 か月後の神経症状の改善程度、および虚血病変のタイプによって比較検討した結果 (Fig. 5)、redistribution の程度が良好な症例ほど予後が良好であることを示し、delayed image が予後判定の優れた指標となる可能性を示した。そして、このような知見は redistribution が組織の viability、または、一定の metabolic activity を表す証拠として注目され、脳血流トレーサーとして開発された  $^{123}\text{I}$ -IMP に内存する代謝トレーサーとしての素質が検証されることとなった。しかしながら、redistribution が組織の viability を示すとすれば、redistribution が認められるための条件として、組織を構成する諸要素のうちの、

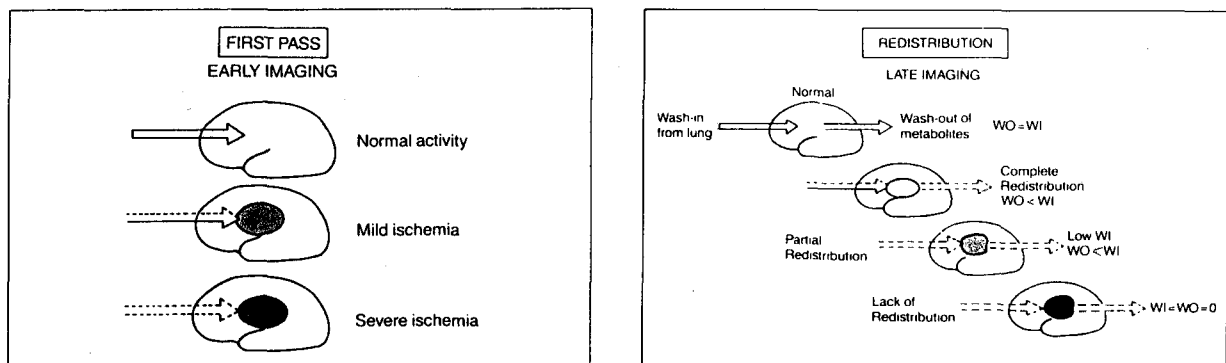


Fig.3 The early image demonstrates initial brain extraction of I-123 IMP and the delayed image indicates the function of wash-in and wash-out of I-123 IMP in the brain.

(From the reference (11))

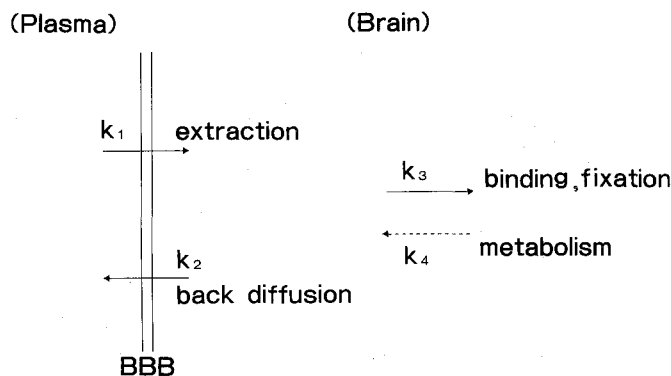
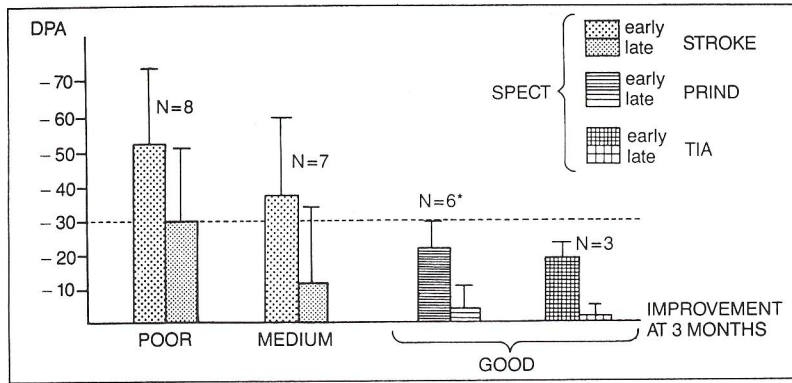
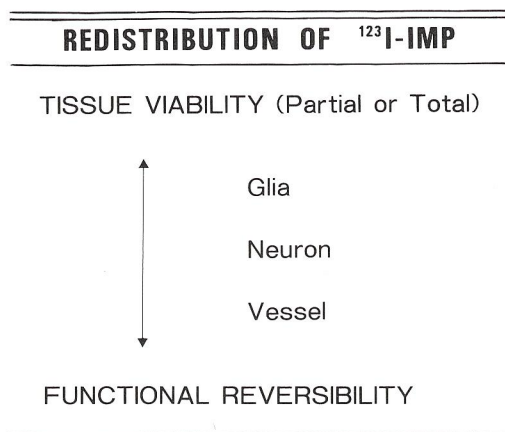


Fig.4 Three compartment model for the radiolabeled tracer used to estimate the regional cerebral blood flow



**Fig.5** Mean decrease percentage of activity(DPA) in early and late SPECT with IMP according to the degree of improvement observed 3 months later in TIA, RIND and Stroke patients included the stroke patient with good improvement. Vertical bars represents standard deviation. (From the reference (10))



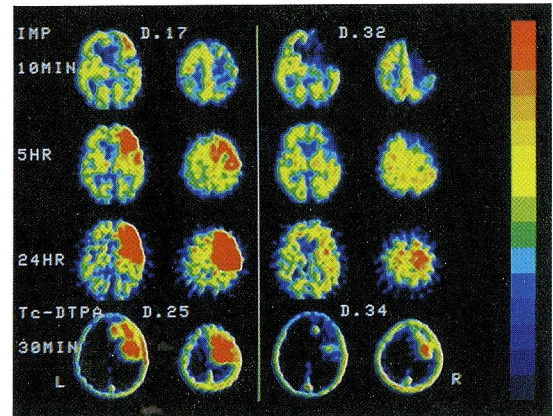
**Table 2** The redistribution phenomenon of I-123 IMP as a indicator of tissue viability.

どの要素の viability がどの程度保たれていることが必要であるかという点や、また、そのような組織 viability と組織の機能的回復（可逆性）との関連について (Table 2)、今後明らかにされなければならないであろう。

### (3) Redistribution に影響する諸因子

#### a. $^{123}\text{I}$ -IMP の metabolites の関与

亜急性期脳梗塞のように血液脳関門 (BBB) の破綻した組織では、水溶性の  $^{123}\text{I}$ -IMP 代謝物の集積が生じ、delayed image で同部が高集積域として捉えられる場合がある (Fig. 6 a)。  $^{123}\text{I}$ -IMP は、Fig. 7



**Fig.6a** I-123 IMP SPECT studies performed in a patient with a reopening of occluded right middle cerebral artery. On Day 17, a hyperperfusion area on the early image was revealed in the right infarcted area, and a hyperactive area on the delayed image and later image (24 hours) was noted in the same territory in which the disruption of blood-brain-barrier was indicated by Tc-99m DTPA SPECT. On Day 32, a hyperactive area on the later image (24 hours) was correlated with a small hot area on the Tc-99m DTPA SPECT within the infarcted area.

のごとくヨード安息香酸 (para-iodo-bensilic acid) などの水溶性代謝物に分解されるが、これらの代謝物は BBB の破壊された脳梗塞巣では、脂溶性の  $^{123}\text{I}$ -IMP とは全く異なる脳内挙動を示すこと (Fig. 6 a) が知られている<sup>11)</sup>。したがって、このような集積は、組織の機能的 activity や reversibility とは全く無関係に出現する現象と考えられることから、  $^{123}\text{I}$ -IMP の redistribution とは切り離して考えるべきである。よって、亜急性期脳梗塞巣における redistribution に関しては、chronological な考慮が必要である。

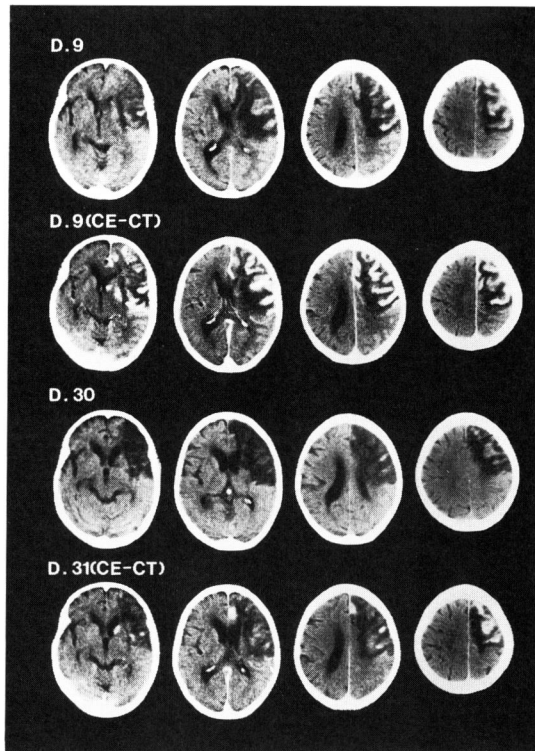


Fig.6b Serial CT scans performed in a patient with a reopening of occluded right middle cerebral artery.

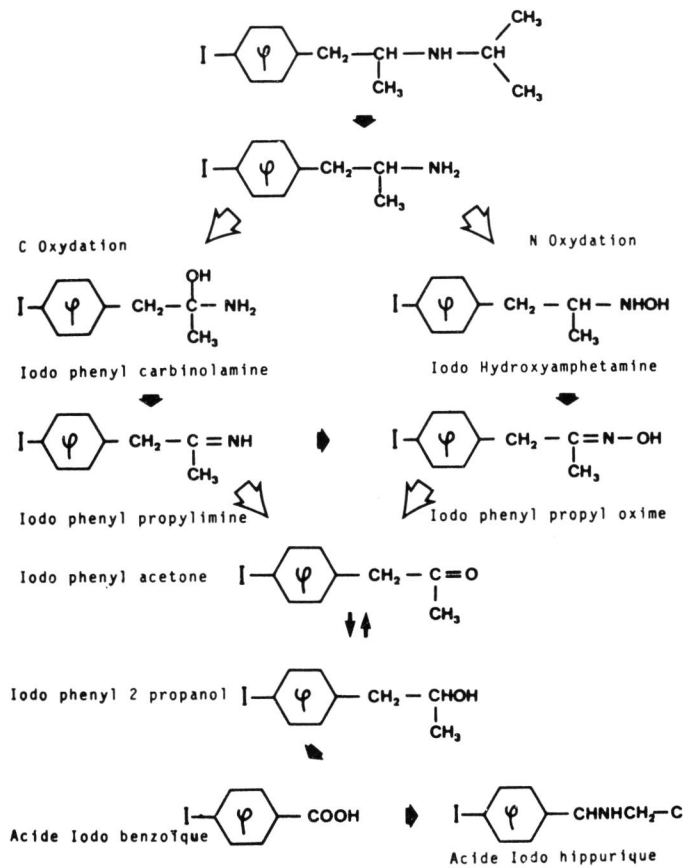


Fig.7 Metabolism of I-123 IMP (presented by Morreti JL)

b. 薬物負荷の影響

脳実質血管の拡張作用を有する DIAMOX® の投与は、後述するように、閉塞性脳血管障害例の局所脳

循環予備能の評価に用いられている。脳主幹動脈の閉塞により脳灌流圧が低下した領域では、脳実質血管は autoregulatory mechanism により拡張し、DI-

AMOX<sup>®</sup>による脳血流増加作用は、健常部に比して制限されることになる (Fig. 8)。したがって、DI-AMOX<sup>®</sup>投与により、健側と患側の<sup>123</sup>I-IMPの初期分布の差が、安静時よりも大きくなるため、患側が完全再分布を示すまでの時間が延長する。Fig. 9の例では、<sup>123</sup>I-IMP投与5時間後に認められる患側中大脳動脈領域の再分布像は、安静時は“完全”であるが、DIAMOX<sup>®</sup>負荷時には“不完全”と評価されてしまう。このように、薬物負荷などにより初期分布が変化すると4～5時間後に撮像する delayed image 上の“再分布像”の評価も異なる場合がある。

したがって、本来<sup>123</sup>I-IMPのredistributionは一連の経時変化として捉えるべきであるが、delayed image上の再分布像はあくまでも、画像撮像時の断片的な評価であることに注意しなければならない。

#### <sup>123</sup>I-IMP SPECT delayed image の臨床的意義

現時点における<sup>123</sup>I-IMP SPECT delayed imageの臨床的意義を明らかにするために虚血脳に関する以下の病態診断、すなわち

- (1) 急性期脳虚血の重症度評価
- (2) 閉塞血管再開通後の hyperperfusion area の組

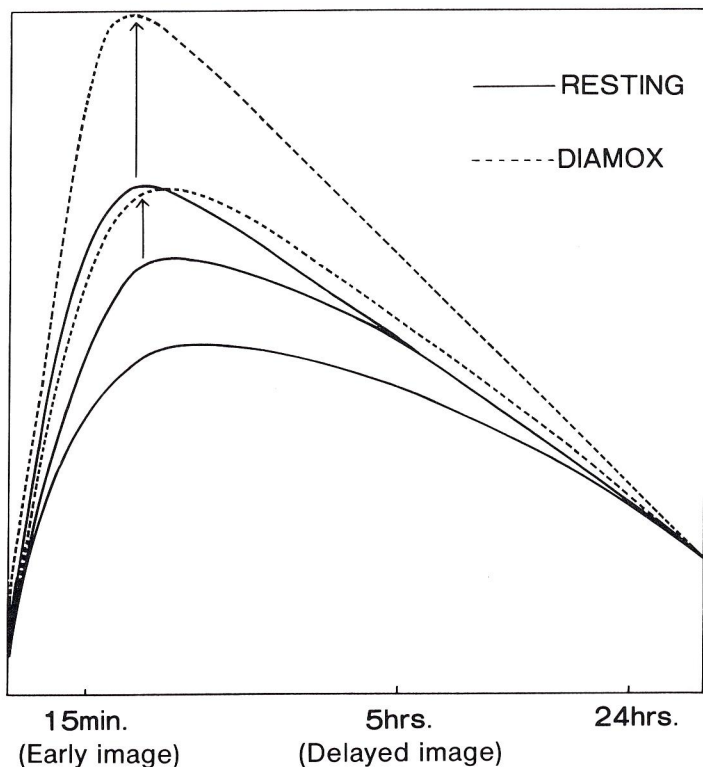


Fig.8 The change of initial distribution of I-123 IMP and the prolongation of redistribution phenomenon following Diamox-activation.

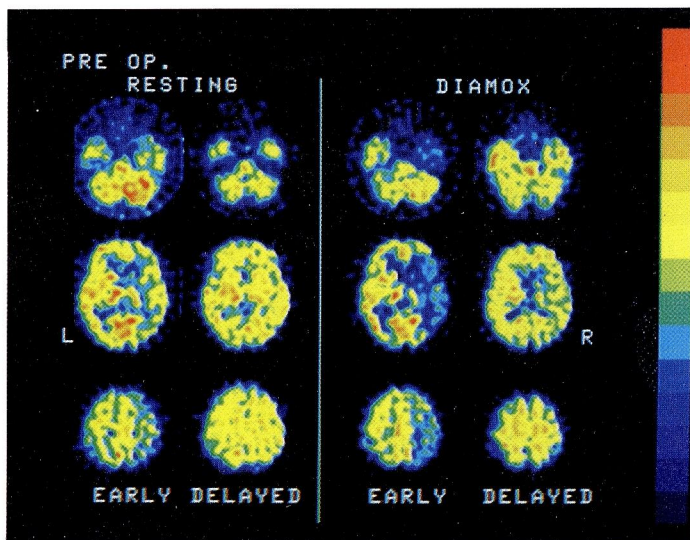


Fig.9 The resting and Diamox-activated I-123 IMP SPECT studies performed in a patient with occlusion of the right middle cerebral artery (chronic stage). A complete redistribution on the delayed image was noted under resting condition, and an incomplete redistribution on the delayed image was indicated under Diamox-activated condition.

織障害の重症度評価

(3) 慢性期閉塞性脳血管障害の hemodynamic compromise の重症度評価

に関して、delayed image を用いた評価方法について各々述べることにする。

(1) 急性期脳虚血の重症度評価について

<sup>123</sup>I-IMP SPECT early image で示される脳虚血域の血流分布を定量的に解析しようとする試みは、Kuhl<sup>8)</sup>、松田<sup>9)</sup>らによって理論づけられ、臨床応用されているが、現在のところ必ずしも一般的ではない。これに対して、我々は、early image 上の脳虚血域の<sup>123</sup>I-IMP 集積度と、5時間後に得られる delayed image 上の同領域の再分布の程度から、脳虚血の重症度評価を試みた。発症4日以内で脳虚血の重症度の異なる主幹動脈閉塞症例を対象として、<sup>123</sup>I-IMP SPECT を施行し、early image 上に見られる集積低下を健常部(側)の集積度に対して、欠損~重度集積低下<中等度集積低下<軽度集積低下の三段階に区別し、また、delayed image 上の再分布を、再分布なし<不完全再分布<完全再分布の三段階に

区別して検討した。結果をTable 3に示す。

軽度の脳虚血症例(1~5)では、脳虚血域が early image で軽度の集積域として示され、delayed image ではほぼ完全な再分布が認められた。また、中等症脳虚血症例(6~8)では、early image にて中等度の低集積域、delayed image では不完全な再分布が認められた(Fig.10 a)。これらの症例では脳虚血に対する代償機転<sup>14)</sup>として同時にCBV (<sup>99m</sup>Tc-RBC SPECT)の上昇(vasodilation)、CBV/CBF (<sup>99m</sup>Tc-RBC / <sup>133</sup>Xe)、VTT (Rapid sequence SPECT)の増大が認められた(Fig.10 b)。急性期血行再建術が施行された症例では、脳血流量は増加(<sup>123</sup>I-IMP SPECT では early image にて軽度の低集積域、delayed image にて完全再分布となる(Fig. 10 a))し、CBV,CBF/CBF,VTT は部分的に reverse された(Fig. 10 b)。一方重症脳虚血症例では、early image および delayed image 共に集積欠損域が認められ、発症後間もなく皮質に及ぶ広範な梗塞巣が出現した。

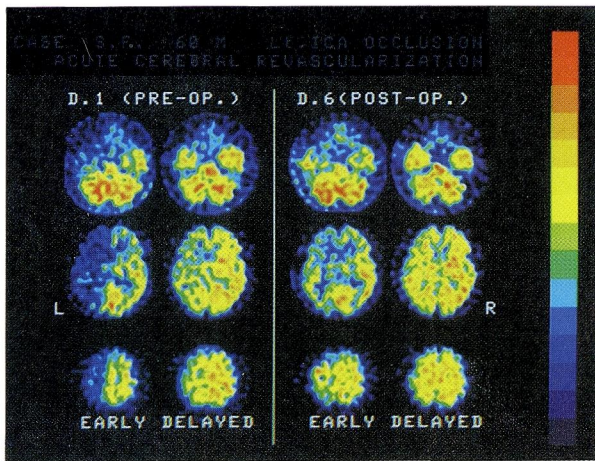
このように、急性期脳虚血症例では、delayed im-

Table 3 The assessment of the severity of acute cerebral ischemia using I-123 IMP SPECT in a patients within 4 days from the onset.

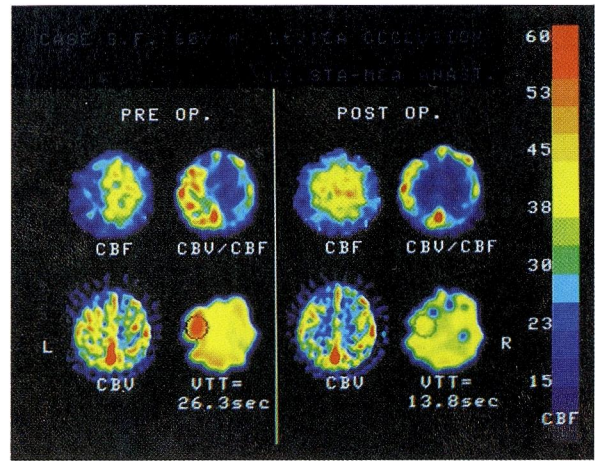
CASE No.	SEX	AGE	Angiography		IMP-SPECT (REST)		IMP-SPECT (DIAMOX)		Development of the cortical infarction	Bypass surgery
			Occlusion site	Collateral flow	Day from onset	Activity* E D	Day from onset	Activity* E D		
1	T.T.	M58	Lt.ICA	good	D.3	⊙ ○			-	+ D.43
2	T.M.	M71	Rt.MCA	good	D.3	⊙ ○	D.6	⊙ ⊙	+ (partial)	+ D.76
3	Y.I.	M60	Rt.ICA	good	D.2	⊙ ○	D.5	⊙ ⊙	-	+ D.6
4	S.C.	M66	Lt.MCA	good	D.3	⊙ ○			-	+ D.3
5	N.Y.	M58	Rt.ICA	fair	D.4	⊙ ○	D.6	⊙ ⊙	+ (partial)	-
6	S.F.	M60	Lt.ICA	fair	D.1	⊙ ⊙			-	+ D.1
7	N.A.	M78	Rt.ICA	fair	D.2	⊙ ⊙			+ (progressing)	-
8	T.M.	M75	Lt.CCA	fair	D.2	⊙ ⊙			+ (progressing)	-
9	T.K.	T75	R.ICA	poor	D.4	● ●			++	-

\*mean activity in the affected area  
E:EARLY D:DELAYED

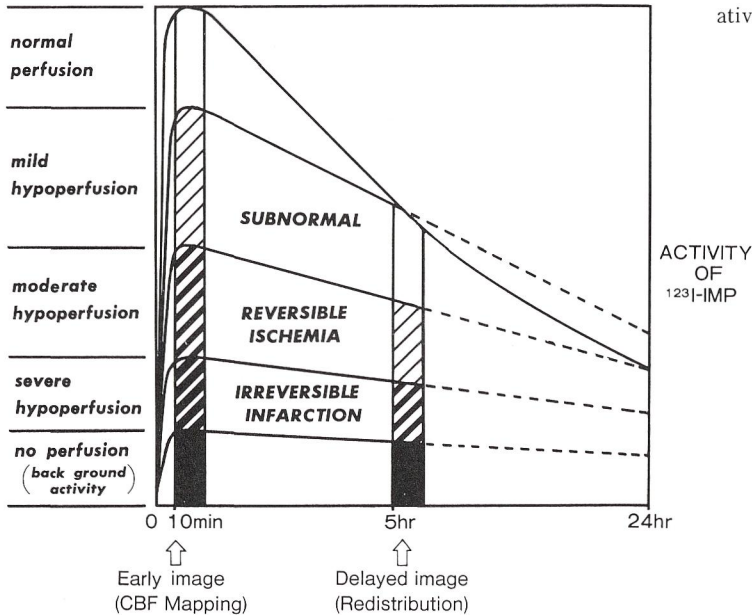
: ● < ⊙ < ⊙ < ○  
Defect Hypo Normal



**Fig.10a** I-123 IMP SPECT studies were performed in a patient with acute occlusion of the left internal carotid artery before and after EC-IC bypass surgery (STA-MCA). A moderate hypoperfusion area on the early image with an incomplete redistribution was revealed preoperatively in the territory of the left middle cerebral artery, and a mild hypoperfusion area on the early image with a complete redistribution was noted postoperatively in the same area.



**Fig.10b** CBF, CBV, CBV/CBF, VTT were estimated in a patient with acute occlusion of the left internal carotid artery before and after EC-IC bypass surgery (STA-MCA). CBF was measured by Xe-133 SPECT, CBV image was obtained by Tc-99m RBC SPECT, vascular transit time (VTT) was measured by Rapid Sequence SPECT technique using Tc-99m RBC. An increase of CBV, CBV/CBF, VTT values were noted preoperatively concomitant with decreased CBF, and a reversal of these values with an increase of CBF were demonstrated postoperatively.



**Fig.11** The time-activity curve of I-123 IMP and the severity of cerebral ischemia evaluated by early and delayed images.

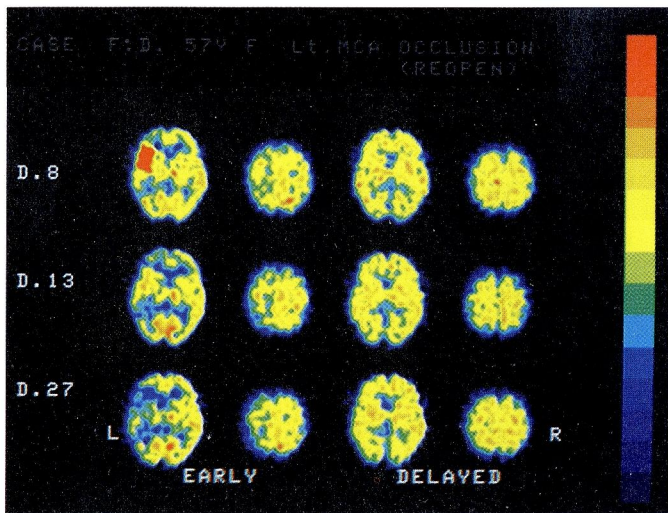
ageにおける再分布の程度から、脳虚血の重症度評価と可逆性の判定がある程度可能で、急性期血行再建術の適応決定に際し有用と考えられた (Fig.11)。しかしながら、delayed image に認められる再分布は、第一義的に初期分布の程度 (虚血の重症度) に既定されているとも考えられ、再分布画像に meta-

bolic activity の要素を意義づけることには注意が必要であろう。

(2) 閉塞血管再開通後 hyperperfusion area の組織障害の重症度評価について

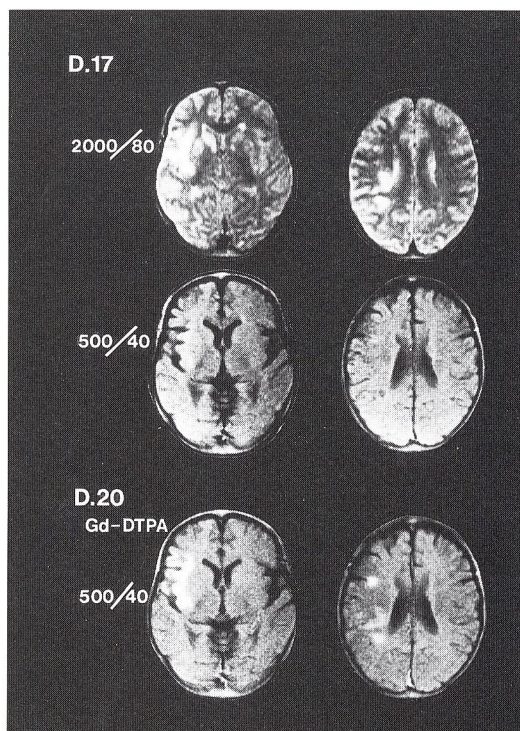
脳虚血発作で発症した急性期主幹動脈閉塞症例では、閉塞血管の自然再開通現象によって、<sup>133</sup>Xe





**Fig.12a** I-123 IMP SPECT studies performed in a patient with a reopening of occluded left middle cerebral artery.

A hyperperfusion area on the early image (Day 8) around the left Sylvian fissure changed into a hypoperfusion area in the chronic stage, on the contrary, a complete redistribution on the delayed image in the affected area persisted from acute stage to chronic stage.



**Fig.12b** MR imaging performed in a patient with a reopening of occluded left middle cerebral artery.

Relatively small high intensity areas were observed on the T-2 weighted image and T-1 weighted image enhanced by Gd-DTPA. A small high intensity area on the T-1 weighted image indicated a hemorrhagic infarction.

SPECT 同様、<sup>123</sup>I-IMP SPECT early image 上も局所的な高灌流域 (hyperperfusion area) が認められることがあるが、同部における組織障害の重症度との関連については必ずしも明確にされてはいない。そこで、我々は、このような所見の認められる症例のCT・MRI 所見と early および delayed image の経時的変化とを比較検討し、以下の結果を得た。

① CT および MRI 上、脳梗塞巣が広汎で、明らかな出血性梗塞の所見が認められる症例では、early image 上の高灌流域は亜急性期に低灌流域となり、その後、灌流欠損領域へと変化し、delayed image

では急性期には不完全再分布、亜急性期には高集積域が認められ、その後、再分布欠損領域へと変化した (type 1) (Fig. 6 a,b)。

② CT または MRI 上、脳梗塞巣の所見が軽度であった症例では、early image 上の高灌流域は経時的に低灌流域となったが、delayed image では亜急性期に高集積域を認めても極く軽度で、その後の再分布はほぼ完全に推移した (type 2) (Fig. 12 a, b)。

以上の結果より、急性期脳虚血発症後に認められる局所的な高灌流域は、IMP SPECT early および delayed image の経時的変化から二つの type に分類す

	Local activity*1 of <sup>123</sup> I-IMP SPECT			Tissue injury*2 on CT or MRI	
	Acute	Subacute	Chronic		
Type 1	Early	↑	→	↓↓	++~+++
	Delayed	↓	↑↑	↓~↓↓	
Type 2	Early	↑~↑↑	→	↓	--~+
	Delayed	→	→~↘	→	

\*1local activity: ↑↑ (Hyper) > ↑ > → > ↓ > ↓↓ (Hypo)  
 \*2tissue injury: -absent, +mild, ++moderate, +++severe

Table 4 The relationship between serial changes of local activity on the I-123 IMP SPECT images and tissue injury on the CT or MRI in the hyperperfusion area.

ることが可能で (Table 4)、局所の高灌流域における<sup>123</sup>I-IMPの再分布がほぼ完全な状態で経過する症例では、CTおよびMRI上の局所の組織障害の程度が軽度であると結論された。一方、delayed image上、亜急性期に高集積域が認められる症例では、組織の吸収機転に参与する血管の新生 (BBBを有しない) が著明なために、<sup>123</sup>I-IMPの水溶性代謝物 (Fig. 7) が異常集積し、その後、広範な組織吸収のために集積欠損が生じるものと考えられた。よって、後者におけるdelayed image上の高集積は<sup>123</sup>I-IMPのredistributionとは通常切り離して考えなければならない。

脳虚血後のHyperemiaに関してAckerman<sup>1)</sup>らはPETを用い、脳血管の調節機序の障害によって、器質的には異常のない脳組織に出現する急性期のluxury perfusionと、発症後10~20日をピークに発生する梗塞部の新生血管に由来する亜急性期のHyperemiaとを区別したが、<sup>123</sup>I-IMP SPECT上のhyperperfusion areaについても、同様の解釈が成立する可能性がある。その場合delayed image上の再分布の経時的変化がhyperperfusion areaの組織障害の程度を判定する上で、有用な指標となると考えられた。

### (3) 慢性期閉塞性脳血管障害のhemodynamic compromiseの重症度評価について

1985年に発表されたEC-IC Bypass手術に関する国際共同研究 (randomized study) では、Medically Eligible Patientsに対して施行されるBypass手術には脳虚血発作を抑制する効果がないことが示され、脳虚血発作全般に対してもBypass手術が適応とはならないことが最終的に結論された<sup>4)5)</sup>。しかしながらこのstudyでは、各症例におけるhemodynamic compromiseを脳循環代謝の観点から検討し

ていなかったことから、現在それらが証明される症例に対するBypass手術の有用性を再度検討しようとするInternational Resistryが開始されている<sup>6)</sup>。そこで、hemodynamic compromiseの検索方法としてのDIAMOX<sup>®</sup> 負荷<sup>123</sup>I-IMP SPECTによる局所脳血管拡張能の評価方法と脳循環予備能の観点からみた血行再建術の効果について述べることにする。

DIAMOX<sup>®</sup>の脳血管拡張作用の機序については、PaCO<sub>2</sub>の上昇ないしは脳組織pHの低下 (H<sup>+</sup>の増加) が考えられている<sup>20)</sup>が、1g投与時の血流増加は正常脳では3分後に55%、20分後に70%に達すること<sup>19)</sup>および脳血流の増加がdose dependentであることから、組織のcarbonic anhydraseの直接阻害による脳組織pHの急速低下によると考えられている<sup>20)</sup>。一方、虚血脳では局所の脳灌流圧の減少によって、脳実質血管ではautoregulatory mechanismにより、vasodilationが生じるためDIAMOX<sup>®</sup>による局所脳血流の増加はないかあっても極く限られたものになる。したがって、DIAMOX<sup>®</sup>投与による脳血管拡張能のGrading (Table 5) は、hemodynamic compromiseの検出や脳循環予備能の評価に応用することができる<sup>13)</sup>。慢性期の閉塞性脳血管障害36例を対象とした自験例の結果 (Table 7) から、術前Grade II, IIIにおいては、血行再建術後、脳灌流圧の上昇によって、脳血管拡張能の改善が得られることが明らかとなった。Fig.13 aに代表例 (右中大脳動脈閉塞症例) を示す。<sup>123</sup>I-IMP SPECTでは、術前の脳血管拡張能はGrade II, 術後はGrade Iと判定された (Fig.13 b)。また、<sup>133</sup>Xe SPECTでは術後CBFの増加は明瞭ではないが、CBV, CBV/CBF, VTTがそれぞれ部分的にreverseされていた (Fig.13 c)。

脳虚血に関するこれまでのPET studiesの結果で

Grade	Resting		DIAMOX <sup>®</sup> -activated		
Gr. 0	○	○	➔	○	○
Gr. I	○ (⊗)	○	➔	⊗	○ (○)
Gr. II	⊗	○	➔	⊗	⊗
Gr. III	⊗	⊗	➔	●	⊗
	early	delayed		early	delayed

Activity (affected/unaffected): ● < ⊗ < ⊗ < ○  
Hypoperfusion (early) : severe moderate mild (normal)  
Redistribution (delayed) : (defect) moderately moderately mild complete  
incomplete incomplete

Table 5 The cerebral vasodilatory capacity graded in the resting and Diamox-activated I-123 IMP SPECT images.

Grade	Case No.	EC-IC Bypass		Postop. Grade**		
				Gr. 0	Gr. I	Gr. II
Gr. 0	3	0				
Gr. I	12	3	➔	1	2	0
Gr. II	20	14	➔	0	14	0
Gr. III	1	1	➔	0	0	1
Total	36*	18		1	16	1

Table 6 The assessment of the cerebral vasodilatory capacity in 36 patients included 18 patients on whom EC-IC bypass was performed.

\*main trunk occlusion \*\*1-3 months after surgery

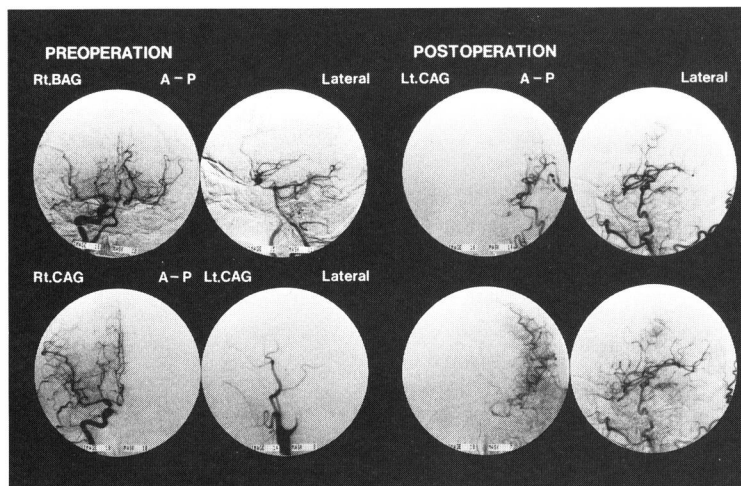
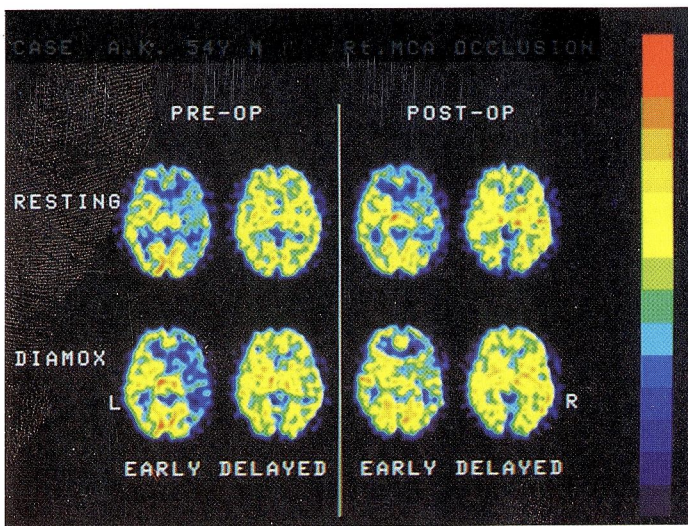


Fig.13a Cerebral angiography before and after EC-MC bypass surgery (STA-MCA anastomosis) performed in a patient with occlusion of the right middle cerebral artery.

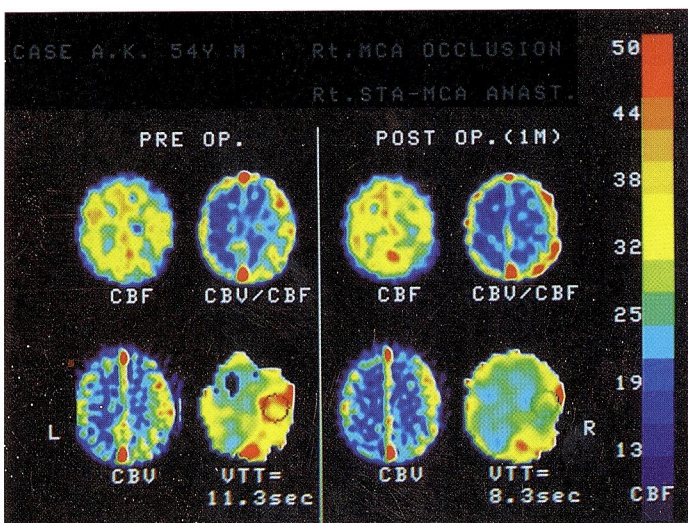
Preoperative angiograms showed occlusion of the right middle cerebral artery with relatively good collateral flow through the leptomeningeal arteries.

Postoperative angiograms demonstrated extensive filling of the MCA via a dilating STA.



**Fig.13b** I-123 IMP SPECT studies before and after EC-IC bypass surgery (STA-MCA anastomosis) performed in a patient with chronic occlusion of the right middle cerebral artery (MCA).

The cerebral vasodilatory capacity in the right MCA territory was assessed as preoperative Grade II and postoperative Grade I. An improvement of cerebral vasodilatory capacity was noted postoperatively.



**Fig.13c** CBF, CBV, CBV/CBF, VTT before and after EC-IC bypass surgery (STA-MCA anastomosis) estimated in a patient with chronic occlusion of the right middle cerebral artery. CBF was measured by Xe-133 SPECT, CBV image was obtained by Tc-99m RBC SPECT, vascular transit time (VTT) was measured by Rapid Sequence SPECT technique using Tc-99m RBC.

An increase of CBV, CBV/CBF, VTT values were noted preoperatively in association with a mild decrease of CBF, and a reversal of these values without a significant increase of CBF were demonstrated postoperatively.

Reduction of CPP*	Compensatory Mechanisms		Limitation of Vasodilatory Capacity
	CBV**	OEF***	
mild	→ Vasodilation(+)	→	mild~moderate
moderate	→ Vasodilation(++)	OEF ↑ →	moderate~severe

CPP\* : Cerebral perfusion pressure  
 CBV\*\* : Cerebral blood volume (PET, SPECT)  
 OEF\*\*\* : Oxygen extraction fraction (PET)

**Table 7** The relationship between compensatory mechanisms and a limitation of vasodilatory capacity in the hemodynamic cerebral ischemia.

は脳虚血域における CBV の上昇 (vasodilation による) と、脳酸素摂取率 (OEF) の上昇 (misery perfusion<sup>2)</sup>) がともに脳酸素代謝を維持するための生理的代償機序を反映するとされ<sup>7)</sup> CBF/CBV ratio が脳灌流圧や脳循環予備能の予測に有用であることが報告されている<sup>7)</sup>。SPECT では脳酸素代謝

の測定はできないものの、局所脳血管拡張能の低下が認められる領域は、PET および SPECT 上の CBV の上昇が認められる領域に対応し、いずれも同部の局所脳灌流圧の低下を示唆する所見と考えられた。したがって、これらの所見を有する症例に対して、血行再建術の適応を考慮すべきであろう。さ

らに、DIAMOX®に対する局所脳血管拡張能の制限を Table 7 に示すように、局所脳灌流圧の減少に対する代償機序の発動と関連づけて理解するならば、安静時および DIAMOX® 負荷<sup>123</sup>I-IMP SPECT early、および delayed image によって脳循環予備能や脳灌流圧の局所的重症度評価、換言すれば hemodynamic compromise の重症度評価が可能と考えられた。この場合の delayed image には、重症度を Grading するための補強的データとしての意義があると考えられた。

### おわりに

本稿では<sup>123</sup>I-IMP SPECT の redistribution について考察し、<sup>123</sup>I-IMP SPECT の delayed image の現時点における臨床的意義について多少独断的に論じた。脳血流トレーサーとして開発された<sup>123</sup>I-IMP に内在する代謝トレーサーとしての素質については、今後もさらに検証されなければならないが、今のところ必ずしも洗練されたものとはいえないようである。

一方、<sup>123</sup>I-IMP の開発以後 SPECT による局所脳血流の三次元的なマッピングを目的として、新たに<sup>99m</sup>Tc-HM-PAO (<sup>99m</sup>Tc-d,l-hexamethyl-propylene amine oxime) や ECD (<sup>99m</sup>Tc-L,L-ethyl-cysteinate dimer) などが開発されている。これらの化合物はいずれも高い脂溶性を有し、初回循環で高率に脳組織に取り込まれるが、それぞれ異なったメカニズムにより脳組織内に集積し、さまざまな要因によって脳組織から排泄される。脳組織への捕捉については<sup>123</sup>I-IMP 同様、脳血流トレーサーの脳における動態モデル(3 compartment model: Fig. 4) による解析が試みられているが、<sup>99m</sup>Tc-HM-PAO では脂溶性の化合物が直ちに水溶性の化合物に変換され捕捉される<sup>15)16)</sup>とされ、ECD では脳内の代謝に関連して捕捉される可能性が報告されている<sup>18)20)</sup>。

今後、脳血流トレーサーとしての性質を有する各種の標識化合物が、脳組織中において局所の代謝やニューロンの受容体に関連して捕捉されることが明らかになれば、SPECT による脳機能測定は、PET に勝るとも劣らない独特の診断法として発展する可能性がある。そしてそのような洗練された脳血流トレーサーの開発は、必ずしも夢物語とは思えない状況にある。また、<sup>123</sup>I-IMP の redistribution に関する論議も、今や脳の SPECT 診断の未来を指向する論議へと高められつつある。その意味で<sup>123</sup>I-IMP の登場は SPECT による脳機能測定の重要な第一歩であるといえよう。

### 文 献

- 1) Ackerman RH, Alpert NM, Correia JA: Importance of monitoring metabolic function in assessing the severity of a stroke insult (CBF: An epiphenomenon?) J Cereb Blood Flow Metabol 1 (Suppl 1): s502-s503, 1981
- 2) Baron JC, Bousser MG, Rey A, Guillard A, Comar D, Castaigne R: Reversal of focal "mesery-perfusion syndrome" by extra-intracranial arterial bypass in hemodynamic cerebral ischemia. Stroke 12: 454-459, 1981
- 3) Defer G, Moretti JL, Cesaro P, Sergent A, Raynaud C, Degos JD: Early and delayed SPECT using N-isopropyl-p-iodoamphetamine iodine 123 in cerebral ischemia. A prognostic index for clinical recovery. Arch Neurol 44: 715-718, 1987
- 4) The EC/IC Bypass Study Group: Failure of extracranial-intracranial bypass to reduce the risk of ischemic stroke: results of an international randomized trial. N Engl J Med 313: 1191-1200, 1985
- 5) The EC/IC Bypass Study Group: The international cooperative study of Extracranial/Intracranial Arterial Anastomosis (EC/IC Bypass Study): methodology and entry characteristics. Stroke 16: 397-406, 1985
- 6) Gagliardi R: Conclusions for section I: EIAB for cerebral ischemia: neurosurgical point of view. In Gagliardi R, Benvenuti L (eds), Controversies in EIAB for cerebral ischemia. Monduzzi Editore, Bologna, 1987, pp63
- 7) Gibbs JM, Wise RJS, Leenders KL, Jones T: Evaluation of cerebral perfusion reserve in patients with carotid artery occlusion. Lancet 1: 310-314, 1984
- 8) Kuhl DE, Barrio JR, Huang SC, Selin C, Ackerman RF, Lear JL, Wu JL, Lin TH, Phelps ME: Quantifying local cerebral blood flow by N-isopropyl-p-[<sup>123</sup>I]-iodoamphetamine (IMP) tomography. J Nucl Med 23: 196-203, 1982
- 9) Matsuda H, Higashi S, Tsuji S, Seki H, Sumiya H, Tujii H, Oba H, Terada M, Imai K, Tonami N, Hisada K: A new noninvasive quantitative assessment of cerebral blood flow using N-isopropyl-(iodine 123) piodoamphetamine. Am J Physiol Imaging 2: 49-55, 1987
- 10) Moretti JL: The diagnosis and prognosis of cerebral vascular diseases using early and late SPECT with N-isopropyl-p-(I-123) amphetamine (IMP) on 35 patients. 核医学 23: 1121-1124, 1986
- 11) Moretti JL: N-isopropyl-p-[<sup>123</sup>I] iodoamphetamine (IMP) を用いた脳血管障害の診断と予後判定—IMP の体内挙動と early, late image の有用性。第 1 回パービューザミン研究会講演集, 日本メジフィジックス誌 1986, pp67-74
- 12) Moretti JL, Defer G, Cesaro P, Sergent A, Raynaud C, Holman L: Early and delayed IMP I-123 SPECT as a prognostic index for clinical recovery in cerebral ischemia. J Nucl Med 28: 623, 1987
- 13) Nakagawara J, Takeda R, Tanaka Y, Nakamura J, Suematsu K: Assessment of hemodynamic reserve in

- candidates for EC-IC bypass using SPECT and  $^{123}\text{I}$ -IMP with DIAMOX<sup>R</sup> test. In proceedings of Microsurgery for cerebral ischemia, ninth international symposium, Detroit (USA), July 6-8, 1988, pp69
- 14) Nakagawara J, Nakamura J, Tanaka Y, Takeda R, Suematsu K : Assessment of compensatory mechanisms for focal cerebral ischemia using SPECT images. *J Cereb Blood Flow Metabol* 9 (Suppl 1) : S367, 1989
  - 15) Neirinckx RD, Canning LR, Piper IM, Nowotnik DP, Pickett RD, Holmes RA, Volkert WA, Forster AM, Weisner P, Marriot JA, Chaplin SB : Technetium-99m d,l-HM-PAO : a new radiopharmaceutical for SPECT imaging of regional cerebral blood perfusion. *J Nucl Med* 28 : 191-202, 1987
  - 16) Nowotnik DP, Canning LR, Cumming SA, Nechvatal G, Piper IM, Pickett RD, Neirinckx RD, Ell PJ, Volkery WA, Holmes RA :  $^{99\text{m}}\text{Tc}$ -HM-PAO : a new radiopharmaceutical for imaging regional cerebral blood flow. *J Nucl Med Allied Sci* : 29, 208, 1985
  - 17) Powers WJ, Grubb RL Jr, Raichle ME : Physiological responses to focal cerebral ischemia in humans. *Ann Neurol* 16 : 546-552, 1984
  - 18) Vallahajosula S, Zimmerman RE, Picard M, Stritzk P, Mena I, Hellman RS, Tikofsky RS, Stabin MG, Morgan RA, Goldsmith SJ, : Technetium-99m ECD : A new brain imaging agent : In vivo kinetics and biodistribution studies in normal human subjects. *J Nucl Med* 30 : 599-604, 1989
  - 19) Vorstrup S, Henriksen L, Paulson OB : Effects of acetazolamide on cerebral blood flow and cerebral metabolic rate of oxygen. *J Clin Invest* 74 : 1634-1639, 1984
  - 20) Vorstrup S : Tomographic cerebral blood flow measurements in patients with ischemic cerebrovascular disease and evaluation of the vasodilatory capacity by the acetazolamide test. *Acta Neurol Scand*, 77 (Suppl 114), 1-48, 1988
  - 21) Walovitch RC, Makuch J, Knapik G, Watson AD, Williams SJ : Brain retention of Tc-99m ECD is related to in vivo metabolism. In proceedings of the 35th annual meeting of SNM. *J Nucl Med* 29 : 747 : 1988
  - 22) Winchell HS, Baldwin RM, Lin TH : Development of I-123-labeled amines for brain studies : Localization of I-123-iodo-phenylalkyl amines in rat brain. *J Nucl Med* 21 : 940-946, 1980
  - 23) Winchell HS, Horst WP, Braun L, Oldendorf WH, Hattner R, Parker H : N-isopropyl- [123I] piodoamphetamine : Single-pass brain uptake and washout : binding to brain synaptosomes ; and localization in dog and monkey brain. *J Nucl Med* 21 : 947-952, 1980