

両側のRadial Artery Graftを用いた血行再建とTrappingで治療した両側海綿静脈洞内内頸動脈瘤の症例

荻野達也、佐々木雄彦、早瀬一幸、片岡丈人、大里俊明、瓢子敏夫、中川原譲二、中村博彦
中村記念病院 脳神経外科、財団法人北海道脳神経疾患研究所

Bilateral Large Aneurysms of the Cavernous Internal Carotid Artery Treated by Bilateral Radial Artery Grafts and Trapping of ICAs — Case Report —

Tatsuya OGINO, M.D., Takehiko SASAKI, M.D., Kazuyuki HAYASE, M.D., Taketo KATAOKA, M.D., Toshiaki OSATO, M.D., Toshio HYOGO, M.D., Jyoji NAKAGAWARA, M.D., and Hirohiko NAKAMURA, M.D.

Department of Neurosurgery, Nakamura Memorial Hospital and Hokkaido Brain Research Foundation

Summary:

Revascularization is occasionally necessary for the treatment of complicated intracranial aneurysms. We report a case of bilateral large aneurysms of the cavernous internal carotid artery treated by reconstruction of the bilateral ICAs with radial artery grafts and trapping of the ICAs. Bilateral radial artery grafts provide sufficient cerebral blood flow and good vascular reserve. Reconstruction of ICA with high flow bypass is effective and reliable option for the treatment of aneurysms that require parent artery occlusion, but careful perioperative management is very important to avoid ischemia of terminal branch and perforator infarction or thromboembolic stroke.

Key words: anterior choroidal artery, intracavernous aneurysm, radial artery graft

I. はじめに

内頸動脈の巨大動脈瘤など、親血管の閉塞を必要とする症例においては、虚血性合併症を回避するため血行再建術が考慮されることが多い。内頸動脈の閉塞とSTA-MCA bypassの組合せでは虚血の危険性が高いことが知られており、親血管を閉塞する際にはhigh flow bypassが有用であると考えられている¹⁻⁵⁾。海綿静脈洞内内頸動脈瘤は内頸動脈瘤全体の14%を占め、中年の女性に多く、21%は両側性に存在する⁶⁾。Incidentalに発見された小さな動脈瘤は治療の適応なく、単独の脳神経症状で発症したものも自然軽快する場合があります経過観察される。顔面痛や視力障害、進行する眼筋麻痺など、瘤自体が巨

大化している場合や、塞栓源となり虚血発作を繰り返す場合には治療の適応となる。片側であれば内頸動脈閉塞のみという方法も考慮されるが、両側を治療する場合には血行再建なしでは虚血が回避できないこと、また片側を治療した後の対側病変へのhemodynamic stressを考えると、初回の手術からhigh flow bypassによる血行再建を行うことが必要と考えられる。今回、進行する眼筋麻痺を来した両側海綿静脈洞内内頸動脈瘤に対し、両側ともradial artery graftによる血行再建と内頸動脈のtrappingにより治療した症例を経験したので、high flow bypassによる血行再建の有用性と問題点について考察を加え報告する。

II. 症例提示

〈症 例〉 73歳、女性。

〈現病歴〉 1998年8月（当時66歳）、右側方視時に複視が出現。近医眼科にて右外転神経麻痺を認め、近医脳外科で両側海綿静脈洞内内頸動脈瘤と診断され当院紹介となった。

脳血管造影を行い動脈瘤は最大径右14.8mm、左17.5mmであった。経過観察を行っていたが、2001年6月に左外転神経麻痺が出現した。脳血管造影を施行したところ右内頸動脈瘤は変化なかったが、左内頸動脈瘤は最大径23.6mmと増大を認めた。経過観察を継続し2002年11月にも脳血管造影を施行したが、動脈瘤の大きさには変化を認めなかった。2004年6月に左眼瞼下垂が出現し、治療を検討すべく入院となった。

〈神経学的所見〉 右外転神経麻痺（0/3）、左外転神経麻痺（2/3）、左眼瞼下垂を認めた。内眼筋障害は無く、瞳孔等大で対光反射は正常であった。

〈検査所見〉 6月9日、脳血管造影および¹²³I-IMP SPECTによるballoon test occlusion（BTO）を施行した。動脈瘤は最大径右18.9mm、左24.2mmであった（Fig. 1）。

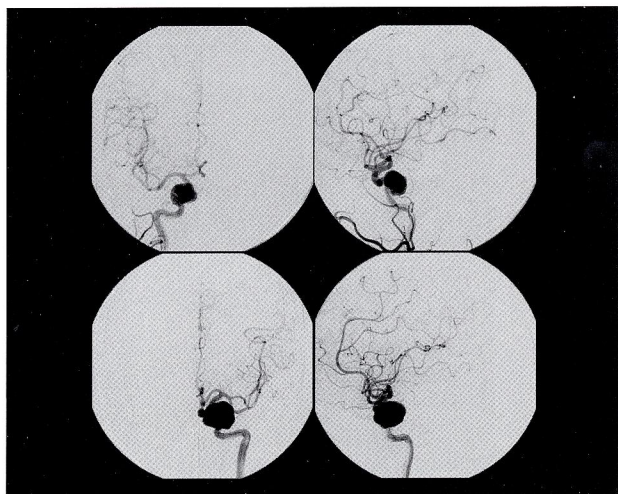


Fig. 1 両側海綿静脈洞内内頸動脈瘤の脳血管造影
上段：Rt. CCAAG、下段：Lt. ICAG
最大径：右18.9mm、左24.2mm

BTOでは10分間の左内頸動脈閉塞で神経症状の出現なく、脳血管造影上のcross flowは良好であり、¹²³I-IMP SPECTでの脳血流低下も見られなかった（Fig. 2）。しかし、左内頸動脈のtrappingにより右側の内頸動脈瘤への

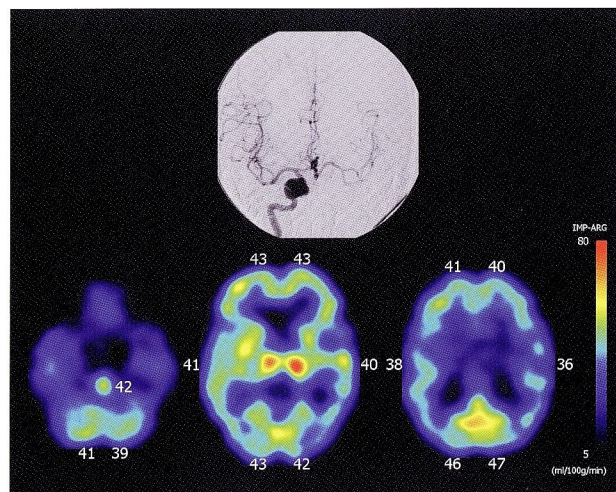


Fig. 2 左内頸動脈balloon test occlusion（BTO）時の脳血管造影（上段：Rt. ICAG）と¹²³I-IMP SPECT（下段）

hemodynamic stressが増大する可能性が考えられることや、後に右内頸動脈瘤も手術しなければならない場合に備える目的で、high flow bypassによる血行再建が必要であると判断した。

〈治療経過〉 7月21日、左頸部外頸動脈と左中大脳動脈（M2）間のradial artery graftによる血行再建、および左内頸動脈の頸部での結紮とintraduralでのclippingによるtrappingを施行した。抗血栓療法として術前からシロスタゾールの内服を開始し、術後も継続した。術後、左動眼神経麻痺は改善を示した。脳血管造影ではhigh flow bypassはpatentであり（Fig. 3）、術後の¹²³I-IMP SPECT

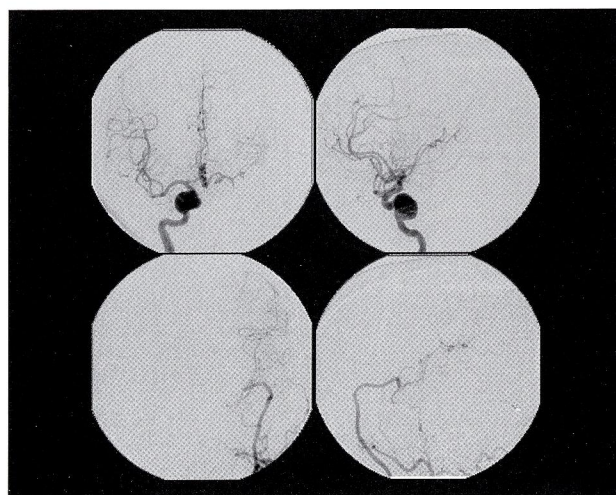


Fig. 3 Lt. EC-M2 radial artery graft+ICA trapping術後の脳血管造影
上段：Rt. ICAG、下段：Lt. CCAAG

(安静時)では左前頭側頭部の血流が比較的低下しているものの、45 ml/100g/min以上の脳血流値が保たれていた (Fig. 4)。MRIでは動脈瘤の血栓化を認めた (Fig. 5)。

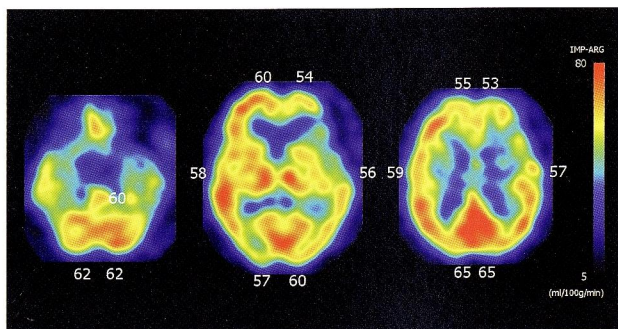


Fig. 4 左側手術直後の安静時¹²³I-IMP SPECT

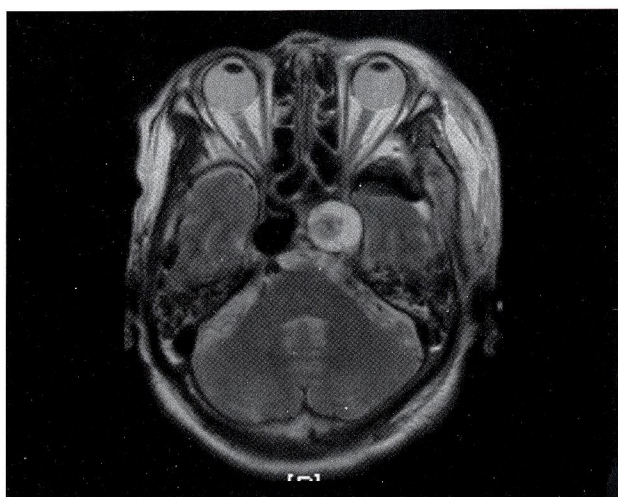


Fig. 5 左側手術翌日のMRI (T2WI)

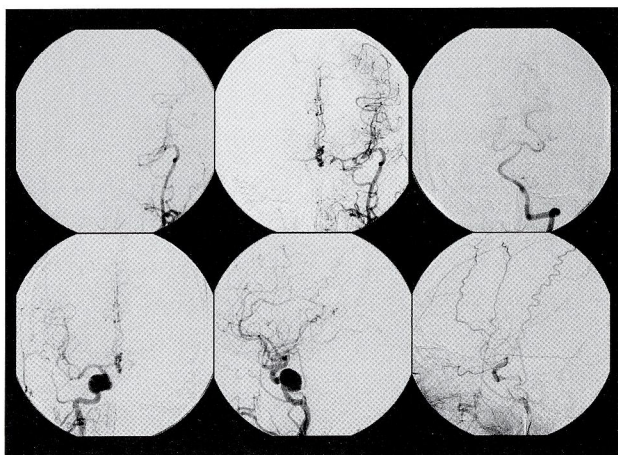


Fig. 6 左側手術3ヶ月後の脳血管造影
上段：左；Lt. CAG、中・右；BTO時、下段：左・中；Rt. CAG、右；Rt. ECAG

同年10月、右動眼神経麻痺が出現し再入院となった。10月22日、脳血管造影およびBTOを施行した (Fig. 6)。右内頸動脈閉塞時には、左のhigh flow bypassからは右M1まで造影され、椎骨動脈造影では後交通動脈を介する前方循環への血流は認めなかった。右外頸動脈造影では眼動脈を介して内頸動脈が造影され、前脈絡叢動脈の描出も認められた。右内頸動脈閉塞時の¹²³I-IMP SPECTによる脳血流検査 (Fig. 7) では、初回手術後の安静時

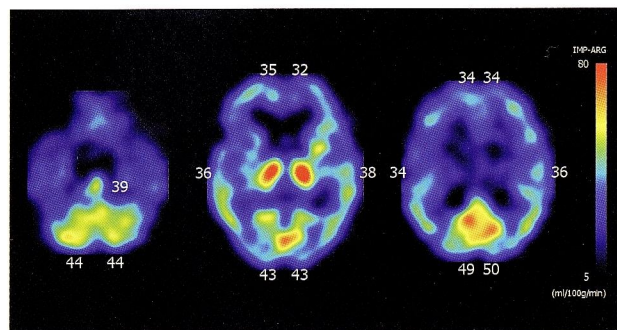


Fig. 7 左側手術3ヶ月後の右内頸動脈BTO時の¹²³I-IMP SPECT

脳血流 (Fig. 4) と比較すると全脳的に30~40%前後の低下を認めた。以上の結果を受け、11月16日、対側と同様に右頸部外頸動脈と右中大脳動脈 (M2) 間のradial artery graftおよび右内頸動脈のtrappingを施行した。当初、右外頸動脈から眼動脈を介しての側副血行を温存するために、眼動脈分岐部の近位部でのtrappingを予定していたが、前床突起を除去し内頸動脈を観察すると、眼動脈分岐部の遠位部にまで内頸動脈の拡張が及んでいたため、眼動脈より遠位部でのtrappingとせざるを得なかった。術中脳血管造影にてbypassの血流は良好であり、前脈絡叢動脈の描出も確認された (Fig. 8)。抗血栓療法

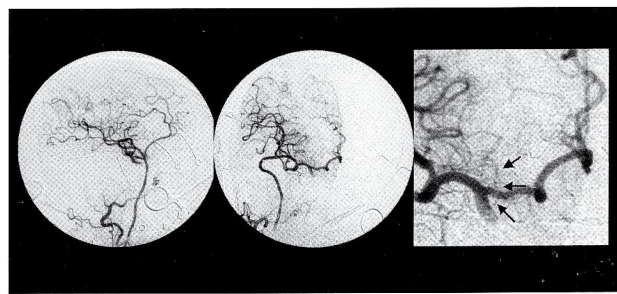


Fig. 8 Rt. EC-M2 radial artery graft+ICA trapping術中の脳血管造影
矢印は右前脈絡叢動脈を示す

は術前からのシロスタゾールを継続し術後はデキストランの点滴を行っていた。神経学的異常所見の出現無く経過していたが、術後2日目の11月18日、JCS-2の見当識障害と4/5 MMTの左片麻痺が出現し、MRI (DWI) にて右前脈絡叢動脈領域の一部に高信号を認めた (Fig. 9)。アスピリンの内服を追加し、アルガトロバン7日間、オ

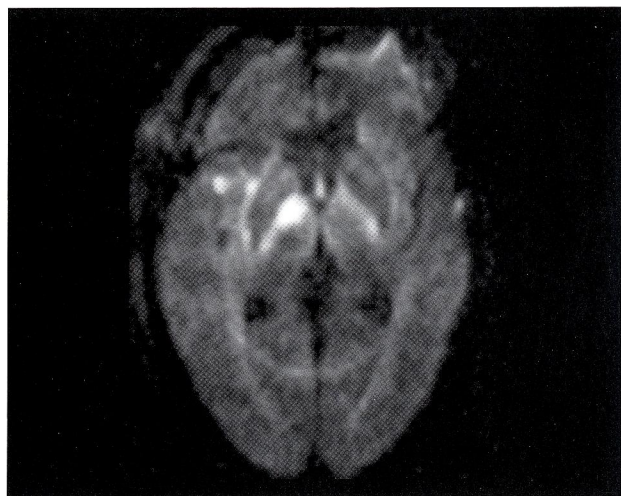


Fig. 9 右側術後2日目のMRI (DWI)

ザグレル7日間の点滴治療を行った結果、症状は次第に改善した。12月2日、¹²³I-IMP SPECT (dual table) により安静時およびacetazolamide負荷時の脳血流の評価を行ったが、安静時脳血流および血管反応性ともに問題は認めなかった (Fig. 10)。

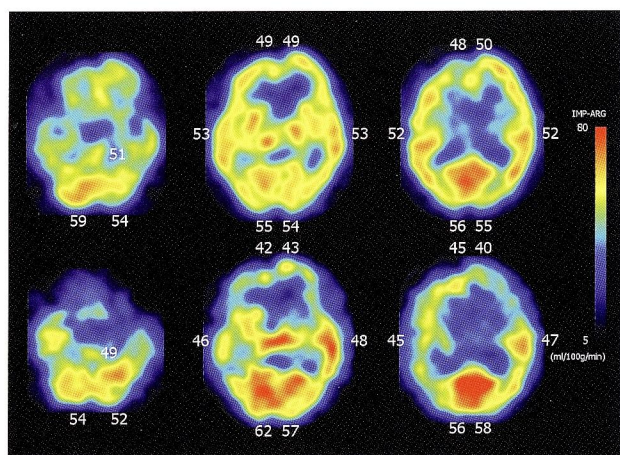


Fig. 10 右側術後2週間後の¹²³I-IMP SPECT (Dual table)
上段: 安静時、下段: Acetazolamide負荷時

Ⅲ. 考 察

1. 両側内頸動脈遮断時の大脳主幹動脈領域の血行再建について

病変が片側である場合には血行再建について議論の分かれるところであるが、常にhigh flow bypassを念頭におくべきという考え^{2,3)} や、BTOの結果により必要と判断した症例にのみhigh flow bypassをおくという考え、閉塞可能と判断した場合はSTA-MCA bypassのみを行うという考えがある。これらに関しては、BTOにはfalse negativeがあり得ること⁷⁾ もあり、high flow bypassの合併症やpatency^{1,3,5)} と比較し、個々の症例に応じ検討すべきであると思われる。本症例のような両側性病変の場合、片側内頸動脈のtrappingを行うと、対側内頸動脈瘤へのhemodynamic stressが増大する可能性があり、後に対側の内頸動脈瘤を手術する場合への備えとしても、BTOで脳循環が温存されている場合であっても初回の手術からhigh flow bypassが必要と考えられる。本症例ではhigh flow bypassをおいても左側の術後約3ヶ月という短期間で対側の神経症状の増悪を認めている。両側ともにhigh flow bypassによる血行再建を行った結果であるが、両側術後の安静時脳血流および血管反応性に問題はなく、radial artery graftによる両側high flow bypassにより両側大脳主幹動脈領域の血流温存が可能であることが示された。以上から、両側性病変の場合には、①BTOでnegativeであっても初回手術からhigh flow bypassを行うこと、②手術後の対側血流の急速増大に注意すること、③対側もhigh flow bypassを行う準備をすること、が必要と考えられる。

2. Anterior choroidal artery領域の脳梗塞について

終末枝や穿通枝の虚血については術前の予測は難しく、high flow bypassをもってしてもこれらの領域には循環障害の危険性が高いと考えられる。本症例では術前からの抗血栓療法はシロスタゾール単剤で行っていたが、アスピリン、チクロピジンという選択枝や、抗血小板剤を二剤併用すること、または抗凝固剤の併用も検討すべきであり、術中からのheparinizationや、術直後からアルガトロバンやオザグレルによる抗血栓療法を行うことも考慮する必要があると思われた。Trappingは行わず、内頸動脈の頸部での閉塞とhigh flow bypassにより治療するという考え²⁾ もあるが、血栓化に伴うthromboembolism

の可能性もあるため、この場合でも抗血小板、抗凝固療法の組合せを検討する必要がある。またこれとは別の問題であるが、graft血管のspasm⁵⁾ が起こり得ることもあり、いずれにせよ十分な内科的治療の併用が重要であると思われる。

IV. 結 語

1. 両側radial artery graftとtrappingにより治療した両側海綿静脈洞内内頸動脈瘤の症例を報告した。
2. 両側high flow bypassにより、大脳主幹動脈領域の血流温存が可能であった。
3. Bypassからの血流の最遠位部が前脈絡叢動脈のような終末枝になる場合や穿通枝の領域においては、虚血に陥る可能性に留意し、周術期の十分な対策が必要であると考えられた。

文 献

- 1) Houkin K, Kamiyama H, Kuroda S, et al: Long-term patency of radial artery graft bypass for reconstruction of the internal carotid artery. Technical note. J Neurosurg, 1999; 90: 786-790.
- 2) 数又 研, 上山 博康, 中村 俊孝ほか: Radial Artery Graftを用いたClipping困難な内頸動脈瘤の治療成績. The Mt. Fuji Workshop on CVD, 2004; 22: 72-75.
- 3) Lawton MT, Hamilton MG, Morcos JJ, et al: Revascularization and aneurysm surgery: current techniques, indications, and outcome. Neurosurgery, 1996; 38: 83-94.
- 4) 西岡 宏, 原岡 襄, 秋元 治郎ほか: High flow bypassを用いた脳血管障害の治療. 脳卒中の外科, 2002; 30: 33-38.
- 5) Sekhar LN, Duff JM, Kalavakonda C, et al: Cerebral revascularization using radial artery grafts for the treatment of complex intracranial aneurysms: techniques and outcomes for 17 patients. Neurosurgery, 2001; 49: 646-659.
- 6) 波出石 弘: 外科解剖面から Intracavernous aneurysm. Clinical Neuroscience, 2003; 21: 1286-1287.
- 7) Linskey ME, Jungreis CA, Yonas H, et al: Stroke risk after abrupt internal carotid artery sacrifice: accuracy of preoperative assessment with balloon test occlusion and stable xenon-enhanced CT. AJNR Am J Neuroradiol, 1994; 15: 829-843.