

椎骨動脈解離性動脈瘤に対しTrapping術後に 対側椎骨動脈閉塞を来した1例

上山憲司、村橋威夫、大里俊明、佐々木雄彦
中川原讓二、武田利兵衛、中村博彦

中村記念病院 脳神経外科

Contralateral Occlusion of Vertebral Artery after Trapping of Dissecting Aneurysm of Ipsilateral Vertebral Artery - Case Report -

Kenji KAMIYAMA, M.D., Takeo MURAHASHI, M.D., Toshiaki OSATO, M.D.,
Takehiko SASAKI, M.D., Jyoji NAKAGAWARA, M.D., Rihei TAKEDA, M.D.,
and Hirohiko NAKAMURA, M.D.

Department of Neurosurgery, Nakamura Memorial Hospital, Sapporo, Japan

Summary:

We presented a case of dissecting of left vertebral artery. A 34 year-old man suffered from severe occipital headache. CT scan and FLAIR image on MRI demonstrated no evidence of intracranial hemorrhage. But MRA image revealed narrowing and dilation of left vertebral artery, and cerebral angiography confirmed the diagnosis of dissecting aneurysm of the left vertebral artery. Left posterior anterior cerebellar artery was not involved in dissecting artery. Because of neurological deficits except of mild headache, antiplatelete and anticoagulant therapy were administered conservatively. Three months later, MRA demonstrated aneurysmal enlargement and saccular aneurysmal formation of left vertebral artery. Though the patient had no clinical symptom, we decided surgical treatment that left dissecting aneurysm was trapped using two aneurysmal clips just proximal to posterior anterior cerebellar artery. Postoperative course was good. However, the patient suffered from sudden onset dizziness and admitted to our hospital. MRI showed right cerebellar infarction and angiography demonstrated right vertebral artery occlusion. After that, we treated the patient conservatively and he was discharge from our hospital with no neurological deficits one month later from second admission. Unilateral occlusion of the vertebral artery may increase hemodynamic vascular stress to contralateral vertebral artery. On occasion of planning in trapping of ipsilateral vertebral artery, follow-up angiography and/or MRA should be performed repeatedly to evaluate any change in aneurysm.

Key words: vertebral artery, dissecting aneurysm, trapping

はじめに

頭蓋内解離性動脈瘤は椎骨動脈に多く、その発症様式は、くも膜下出血が最も多く、次いで脳幹小脳の虚血発

作で、その際多くの症例で後頸部痛を経験している¹⁾。しかし頭痛のみで発症する症例も少なからず報告されている²⁾。今回われわれは、頭痛のみで発症した椎骨解離性動脈瘤の症例で、経過観察中に画像上増悪をきたした

ため、同部位のtrapping術を施行した後に、対側の椎骨動脈閉塞を起し小脳梗塞を発症した症例を経験したので報告する。

症 例

患 者：34歳 男性

主 訴：頭痛、めまい感

既往歴：平成9年 腰椎分離症で手術。

家族歴：特記事項なし。

現病歴：平成12年12月9日、突然の引き裂かれるような左後頭部痛出現。その後頭痛は拍動性で、間欠的に度々出現。頭痛の精査目的で12月21日当院外来受診し、頭部CTにて出血は認められなかったが、MRIにて左椎骨動脈瘤を疑われ (Fig. 1)、MRAにて左椎骨動脈の解離性動脈瘤を認め第一回目入院となる (Fig. 2)。

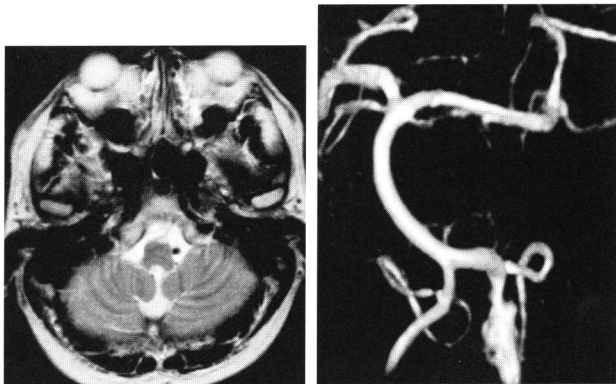


Fig. 1 入院時：MRI (T2WI) Fig. 2 入院時：3D-MRA

入院時現症：意識は清明であり、軽度の拍動性の頭痛あり。他に神経学的異常は認めなかった。

神経放射線学的所見：入院時MRAでは、左椎骨動脈の紡錘状拡張がみられた。DWIを含めたMRIでは小脳脳幹部に梗塞巣は認めなかった。

入院後経過：入院後、脳血管造影施行し同部位の紡錘状拡張を確認し左椎骨動脈の解離性動脈瘤と診断した (Fig. 3)。一方、右椎骨動脈には異常はみられなかった。内服治療として抗血小板療法、抗凝固療法を行い、同時に確認された軽度高血圧と高脂血症に対しても内服治療を開始した。

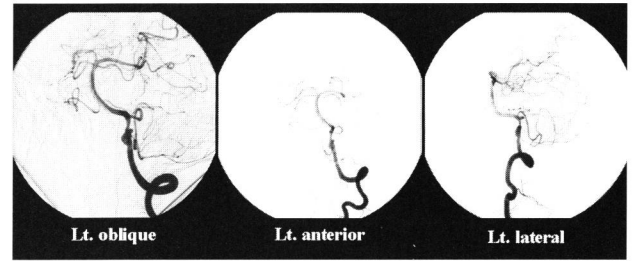


Fig. 3 初回：脳血管造影

初回の脳血管造影後から1ヶ月後に再度脳血管造影施行すると、左椎骨動脈は左後下小脳動脈の近位部で閉塞が確認された (Fig. 4)。右椎骨動

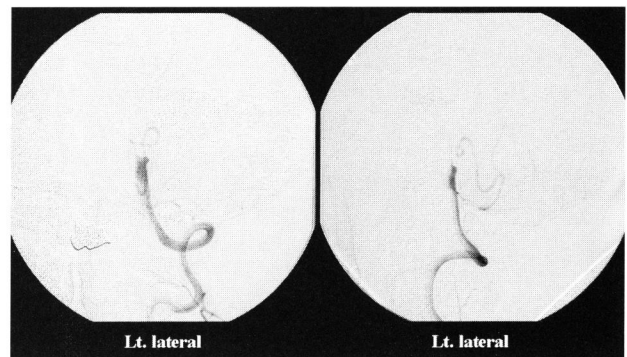


Fig. 4 初回入院1ヶ月目：脳血管造影

脈造影では左後下小脳動脈の造影は明らかでなかったが、MRIでも同部位の梗塞巣の出現はなく、症状も無症状に経過したため、以後外来にて経過観察として退院となった。その後は、外来で経過観察していたが、3ヶ月目のMRAで左椎骨動脈は再開通を示し、その後も紡錘状膨隆は徐々に悪化し、嚢状動脈瘤様の増大を来したため、平成13年9月10日に再度入院となった。しかしこの間は無症状に経過している。入院後、再び脳血管造影施行したところ、左解離性病変はMRA所見同様に一部嚢状動脈瘤様に膨隆していたが、解離遠位部は左後下小脳動脈をinvolvedしていない所見であった (Fig. 5)。治療に関しては、手術的治療をすべきか、無症状に経過しているため保存的に経過観察すべきかの議論の分かれるところであるが、解離部で嚢状

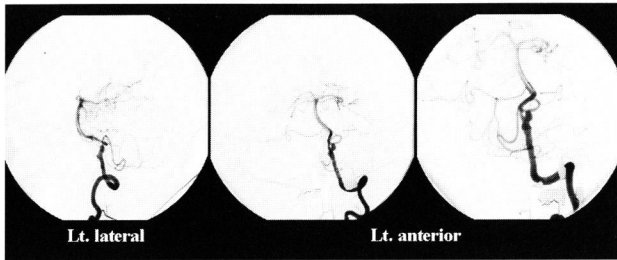


Fig. 5 第2回入院時：脳血管造影(9ヶ月目)

動脈瘤様に膨隆している部位が認められそれが徐々に増大していることを考慮すると、同部位からの出血のリスクは十分考えられたため手術治療を行うこととした。手術的治療を行うとすると、左椎骨動脈のtrappingに伴う小脳脳幹領域の血流不全も予測されたため、¹²³I-IMP SPECTを用いた左椎骨動脈閉塞によるballoon occlusion testを施行し、小脳脳幹領域の安静時脳血流の低下がないことを確認した。左椎骨動脈を閉塞した状態での右椎骨動脈造影では、左後下小脳動脈は逆行性に造影された (Fig. 6)。

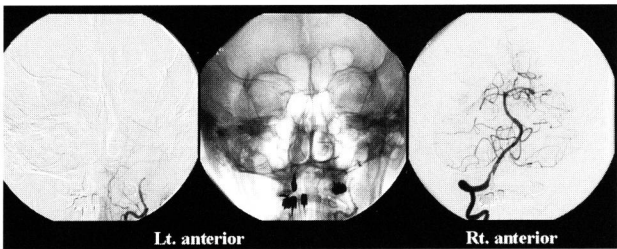


Fig. 6 balloon occlusion test (9ヶ月目)

治療法の選択としては、同部の解離の遠位部は術前診断で後下小脳動脈の起始部をinvolvedしてはいないと考えられたが、これらの距離は非常に近く、正確で確実なtrappingが必要と考え、開頭にて直視化に処置をすべきとし、平成13年9月27日にLt. transcodyle approachにて同部位のtrapping術を施行した。

術中所見：体位は右側臥位のpark bench positionとし、場合によっては左後下小脳動脈領域の血行再建が必要と考え、皮切は左後頭動脈を温存したhokey-stick incisionを行った。皮弁翻転後、左後頭下開頭を行い硬膜切開した後に硬膜内操作

を行った。くも膜を切開し、髄液を吸引し、左小脳を圧排すると下位脳神経群が確認でき、その奥に暗赤色に変色し膨隆した椎骨動脈が確認できた。解離部の長さは約3cm程度であった。解離部からの穿通枝はなく、左後下小脳動脈起始部にも解離はおよんでいなかった。左後下小脳動脈を温存して解離部のtrappingを施行した。

術後経過：術後は神経症状の悪化なく、MRIでも新たな梗塞など認めず順調に経過した。手術創の縫合不全がみられたためやや入院が長くなったが、平成13年11月10日に神経学的後遺症なく退院した。しかし、平成14年3月19日にめまいを主訴に再び当院搬入となった。神経学的には、意識清明で脳神経麻痺は認められなかったが、軽度の右小脳症状を認めた。搬入時MRIでは右後下小脳動脈領域の小脳梗塞を認め (Fig. 7)、脳血管造影では、右椎骨動脈は頭蓋内で閉塞しており、右後下小脳動脈は造影されなかった。右内頸動脈造影にて後交通動脈を介して逆行性に脳底動脈、左椎骨動脈、左後下小脳動脈の造影がみられた (Fig. 8)。その後保存的に加療し症状が消失。抗血小板療法と抗凝固療法を強化し、平成14年4月13日当院退院され、外来にて経過観察中である。

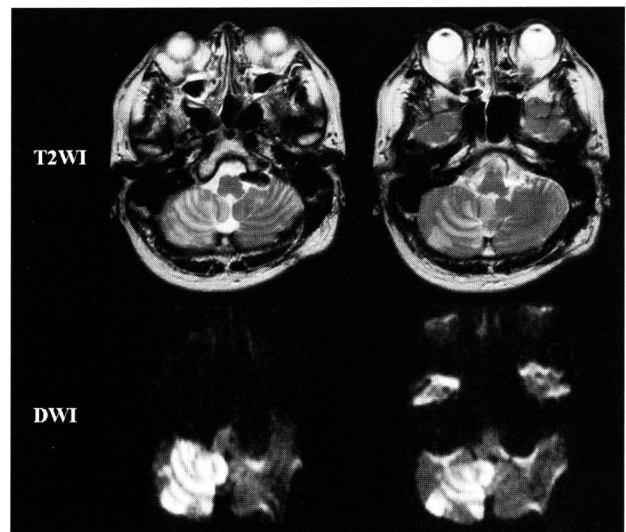


Fig. 7 第3回入院時：MRI (上段：T2WI、下段：DWI) (術後6ヶ月目)

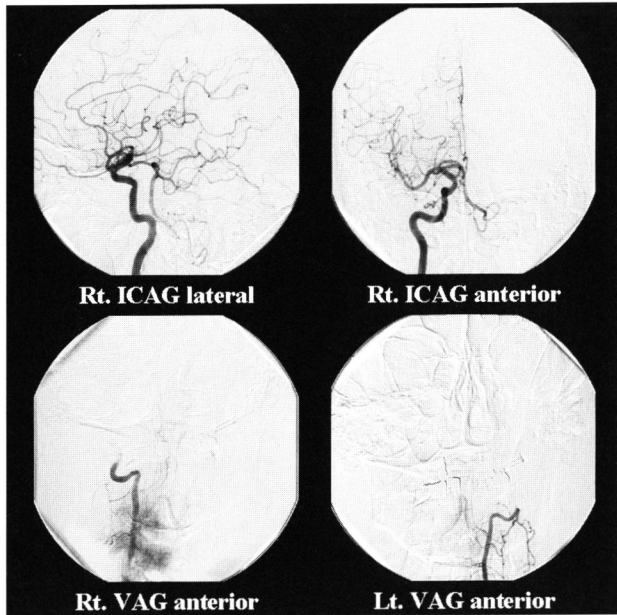


Fig. 8 第3回入院時：脳血管造影（術後6ヶ月目）

考 察

椎骨動脈解離の病態は、くも膜下出血で発症するもの（出血例）と脳虚血や頭痛などで発症するもの（非出血例）の2群に分類される。小野らの本邦での研究によると、非出血例では出血例に比べ、有意に男性に多く、しかも若年者に多くみられるようである。しかし、解離部位においては出血例で右側に多い傾向があるが、非出血例では左右差は認められないとされている³⁾。高橋らは、本例と同様に頭頸部痛のみで発症した頭蓋内椎骨解離性動脈瘤の4例を報告し、その頭痛の特徴として次の二つのタイプをあげている。一つは特徴的な“後頭、後頭部が急性に発症する引き裂かれるような痛み”で、もう一つは非特異的な頭痛であるが、間欠期をおいて繰り返し生じる拍動性または持続性の後頭・後頭部痛である⁴⁾。本例では、初回の頭痛は前者の引き裂かれるような頭痛を経験し、その後は間欠的に拍動性に後者のような頭痛が出現している。本例を見る限りでは、これらの頭痛は一連の症状であるようにも推察できる。

椎骨動脈解離の画像診断として現在でも最も有用な検査の一つは脳血管造影である。しかし、脳血管造影では動脈解離に最も特異的な直接的所見であるintimal flapとdouble lumenが証明されることは少なく、頭蓋内動脈解離に比較的特異性が高いと言われる間接所見により診断

されていることが多い⁴⁾。Pearl and string signは頭蓋内動脈解離に比較的特異性が高い間接所見である。先の小野らの報告では³⁾、pearl and string signは出血例で59%、非出血例で47%と最も多い所見としてあげている。また最近では、MRIが診断に利用されることが多く、動脈解離の直接的所見であるintimal flapとdouble lumenの検出が可能である。高木らの報告によれば、これら直接所見は25%に検出され、脳血管造影では10%のみであり、MRIでは高率に直接所見の検出が可能と述べている。さらに、MRI水平断ではT2WIが特に有用で、MRAでも元画像フィルムで解離の検出に有用なことも多いので、血管像と併せて検討すべきとも述べている⁴⁾。

さて、非出血例の椎骨解離性動脈瘤の治療に関してであるが、以前は積極的に外科治療をすべきとの報告もみられたが⁵⁾、最近では保存的治療の報告が増えている⁶⁾⁻⁸⁾。鶴野らの報告によると、非出血椎骨解離性動脈瘤の67例の検討では39例（58.2%）に所見の改善-正常化みられ、一旦悪化してもその後軽快していくものが7例（10.4%）みられたとのことである⁹⁾。また経時的な脳血管造影で動脈瘤様拡大所見が持続するか増大する例を手術適応とする報告もみられるが^{4) 10)-13)}、秋山らは血管造影の所見と臨床症状は一致せず、安易に血管造影の所見のみで手術適応を決定すべきでないとして述べている⁶⁾。さらに、迂らも虚血発症の両側椎骨動脈解離例で仮性動脈瘤を認めしたが、抗凝固療法と抗血小板療法にて4ヶ月後には著明な改善を認めた一例を報告している¹⁴⁾。本例においては、脳血管造影上の解離性動脈瘤所見が増悪し、その部位からの囊状動脈瘤様変化が発生し増大したため手術の治療を選択したが、保存的治療か外科的治療かの選択については議論の分かれるところである。

手術的治療に関しては、直達手術によるproximal occlusion, trapping, wrapping, clippingや血管内手術による塞栓術があげられる。いずれの場合も、後下小脳動脈の温存や不用意に穿通枝を閉塞させないようにcase by caseで熟考しなければならないが、本例では、解離遠位部と後下小脳動脈起始部の距離がきわめて近く、解離部のやや遠位部から塞栓を開始しなければならない血管内手術では、後下小脳動脈の閉塞が危惧されたため直視下での開頭術を選択した。さらに、術後数ヶ月経過し対側の椎骨動脈閉塞をきたし小脳梗塞となった原因であるが、手術治療により後頭蓋窩の血行動態が変化した可能性は否定できない。Yasuiらは、くも膜下出血で発症した両側

解離性椎骨動脈瘤の患者で、破裂側のtrappingを行った後、対側の動脈瘤が増大し手術から5ヶ月後に再びくも膜下出血により死亡した例を報告している¹⁵⁾。このことから両側解離性椎骨動脈瘤の治療を行う際、一側のみでの治療はかえって対側へのhemodynamic stressを増大させ、破裂の危険性を増すものと考えられ、はじめから両側の治療をplanningする必要があると推察する。本例においては、初回の脳血管造影で対側の椎骨動脈は正常であった。しかし、両側性解離性椎骨動脈瘤が16-17%と高い頻度で存在することを考慮すると³⁾、対側椎骨動脈の閉塞は、解離性閉塞なのか否かは不明ではあるが、解離性閉塞となった可能性も十分考えられる。片側解離性変化のある椎骨動脈瘤例の対側椎骨動脈は、一見正常であつても、解離性変化を起こす先天的な素因を有している可能性があり、手術などによる血行動態の変化によるhemodynamic stressが加わると、同部位は解離性変化を起こし易い傾向になる可能性があると考えられた。このような症例については、比較的短期間の脳血管造影やMRAによる血管のfollow-upが必要と思われた。

結 語

頭痛にて発症した左椎骨解離性動脈瘤に対し、保存的治療後に解離性動脈瘤の増大がみられたためtrapping術を施行し、その後に対側椎骨動脈閉塞を来し小脳梗塞を併発した一例を報告した。対側椎骨動脈閉塞は、trapping術による対側へのhemodynamic stressが関与しているものと推測された。片側椎骨解離性動脈瘤の治療においては、対側の椎骨動脈の解離性変化も含めた両側性変化が起きる可能性を十分念頭に置いた治療のplanningが必要と思われた。

文 献

- 1) 山浦 晶, 吉本 高志, 橋本 信夫, 他: 非外傷性頭蓋内解離性動脈病変の全国調査 (第一報). 脳卒中の外科 26: 76-86, 1998
- 2) 高橋 明弘, 石井 伸明, 浅岡 克之, 他: 頭頸部痛のみで発症した頭蓋内椎骨動脈解離性動脈瘤の4例. 脳卒中の外科 29: 172-177, 2001
- 3) 小野 純一, 山浦 晶: 頭蓋内椎骨脳底動脈の解離性動脈瘤の検討 - 50例の治療と長期的転帰 -. 脳外誌 3: 128-

- 134, 1994
- 4) 高木 誠: 頸部頭蓋内動脈解離の診断と治療2. 内科から本邦における椎骨脳底動脈解離の特徴とその診断・治療の現状と問題点. 脳神経 54 (3): 203-211, 2002
- 5) 橋本 卓雄, 神吉 利典, 阿部 聡, 他: 椎骨動脈解離性動脈瘤 - 特に虚血症状で発症した症例に対する外科的治療法について -. 脳卒中 14: 355-360, 1992
- 6) 秋山 義典, 伊藤 毅, 熊井 潤一郎, 他: 非出血発症椎骨解離性動脈瘤の経時的血管撮影による検討. 脳神経外科 24: 443-449, 1996
- 7) 三輪 嘉明, 大江 直行, 村瀬 悟, 他: 椎骨脳底動脈領域の解離性および紡錘状動脈瘤の臨床的検討. 脳卒中の外科 22: 241-246, 1994
- 8) 反町 隆俊, 伊藤 靖, 佐々木 修, 他: 後頭蓋蓋解離性動脈瘤の治療指針. 脳卒中の外科 21: 358-390, 1993
- 9) 鶴野 卓史, 村田 高穂, 下竹 克美, 他: 解離の増悪、軽快を追跡しえた虚血型椎骨解離性動脈瘤の1例. 脳卒中の外科 28: 294-297, 2000
- 10) 蓮江 正道, 福田 忠治, 中島 智, 他: 解離性椎骨動脈瘤の治療. 脳卒中の外科 21: 361-367, 1993
- 11) Kitanaka C, Tanaki J, Kuwahara M, et al: Nonsurgical treatment of unruptured intracranial vertebral artery dissection with serial follow-up angiography. J Neurosurg 80: 667-674, 1994
- 12) 奥地 一夫, 渡邊 安晴, 平松 謙一郎, 他: Wallenberg症候群の原因としての椎骨解離性動脈瘤. 脳神経外科 18: 721-727, 1990
- 13) 高橋 立夫, 服部 和良, 小林 由充子, 他: 椎骨脳底動脈解離の6例. 脳卒中の外科 21: 153-160, 1993
- 14) 辻 裕丈, 長田 成幸, 松井 克至, 他: 両側椎骨動脈解離、仮性動脈瘤を認めた延髄外側症候群の1例 (会議録). 臨床神経学 40: 1135, 2000
- 15) Yasui T, Sakamoto H, Kisi H, et al: Bilateral dissecting aneurysm of the vertebral arteries resulting in subarachnoid hemorrhage: case report. Neurosurgery 42: 162-165, 1998